Lane Medical Library

Aus der II. Universitätsklinik für Frauenkrankheiten u. Geburtshilfe
zu München.
Vorstand: Prof. Dr. O. Eisenreich

STANFORD UNIVERSITY JUN 1 1939 LIBRARY

Inversio totalis vesicae urinariae

Zusammenstellung der seit 1850 in der Weltliteratur vorhandenen Fälle unter Hinzufügung eines an der II. gynäkolog. Universitätsklinik in München beobachteten Falles.

Inaugural-Dissertation
zur Erlangung der Doktorwürde der
Hohen Medizinischen Fakultät der
Bayer. Ludwig-Maximilians-Universität zu München

vorgelegt von

Gottfried von Bary

aus München

Juni 1937

Buchdruckerei Friedr. Lamade, Walldorf bei Heidelberg

Meiner lieben Mutter
in Dankbarkeit.

Digitized by the Internet Archive
in 2026

https://archive.org/details/IA40153721_0267

Inhaltsübersicht.

	Seite
Einleitung	7
Häufigkeit	7
Zusammenstellung der Fälle	10
1. Fall: Kirwin und Lowsley (1850)	10
2. Fall: Szabó	10
3. Fall: Grouzdew	11
4. Fall: Haub	17
5. Fall: Latzko:	19
6. Fall: Bengolea	23
7. Fall: Timofeeff	26
8. Fall: Fornero	27
9. Fall: Markoff	29
10. Fall: Mandelstamm	31
11. Fall: Lehmann	35
12. Fall: Werhatzky	37
13. Fall: Kirwin und Lowsley (1935)	39
14. Fall: II. gynäk. Univ. Klinik, München	42
Aetiologie	46
Anatomie	59
Symptomatik	59
Diagnose	60
Therapie	62
Prophylaxe	69
Prognose	70
Zusammenfassung der Arbeit	73
Literaturverzeichnis	75
Abbildung 1 u. 2	74
Tabelle 1	48
Tabelle 2	49
Tabelle 3	53
Tabelle 4	54
Tabelle 5	58

Inversio totalis vesicae urinariae

Zusammenstellung der seit 1850 in der Weltliteratur vorhandenen Fälle unter Hinzufügung eines an der II. gynäkologischen Universitätsklinik in München beobachteten Falles.

Inversion der Blase (beim Weibe) kann erfolgen:

1. durch die Urethra

   Kleinwächter (50): 18 Fälle
   Dervaux (22): 18 Fälle
   Hahn (37): 31 Fälle, einschließlich der 18 Fälle Kleinwächters
   Pousson (80): erwähnt die 18 Fälle Dervaux's
   Burgoyne Pasley (12): 1 Fall
   Chauvin et Vayssière (18): 1 Fall
   u. a.

2. durch eine Blasenscheidenfistel.

Von Letzterem soll in dieser Arbeit berichtet werden.

Häufigkeit. Die Häufigkeit des Vorkommens von totalem Blasenvorfall durch eine Blasenscheidenfistel wird in der Literatur verschieden beurteilt. Die einzelnen Autoren berichten darüber wie folgt:

Latzko und *Schiffmann* (57):
„Vorfall von Teilen der Blase durch eine Blasenscheidenfistel ist nichts allzu Seltenes, Im allgemeinen sind es nur ihre frei beweglichen Anteile, also die vordere Wand, welche sich invertiert und durch die Fistel in die Scheide tritt; doch kann ausnahmsweise fast die ganze Blase in der Scheide und selbst vor der Vulva liegen, wie ein von uns beobachteter, von *Latzko* mitgeteilter Fall zeigt."

Werhatzky (105):
„Die vollständige Ausstülpung der Harnblase durch eine Fistel ist eine äußerst seltene Erscheinung; . . . . . Tatsächlich kommen vollständige Inversionen der Harnblase bei Blasenscheidenfisteln nur selten vor."

Haub (40):
„Das seltene Vorkommen einer Blaseninversion bei Uteruscarcinom veranlaßte meinen Chefarzt, mir die Veröffentlichung des unten genauer beschriebenen Falles anheim zu stellen. In der Literatur konnte ich eine Beobachtung eines gleichen Falles nicht finden."

Mandelstamm (62):
„Einen totalen Vorfall (Inversion) der Blase konnte ich bis jetzt niemals beobachten, ..."

Fornero (28):
„Die Kranke ist für mich eine Seltenheit."

Bengolea (5) weist in seiner Arbeit darauf hin, daß er seinen Fall nicht demonstrieren würde, wenn für ihn nicht die Tatsache bestünde, daß er noch niemals etwas gesehen habe, was mit diesem Fall zu vergleichen wäre. Er habe niemals bei allen Fällen, die ihm vorgekommen sind, etwas ähnliches gesehen.

Markoff (65) berichtet, daß ein Prolaps eines mehr oder weniger großen Teiles der Blase durch die Öffnung einer Fistel keine besondere Komplikation der Blasenscheidenfistel darstelle. In der Mehrzahl der Fälle ist die Dimension des Prolapses, oder richtiger gesagt der Inversion, nicht sehr groß, selbst bei den großen Blasenscheidenfisteln, und ragt nicht über die Grenzen der weiblichen äußeren Genitalien hinaus. Die vollständige Inversion der Blase durch eine Fistelöffnung, die bis vor die Vulva reicht und an einen Prolapsus uteri erinnert, stellt eine große Seltenheit dar. Trotz des zahlreichen Materials an Blasenscheidenfisteln, das er zu

beobachten Gelegenheit hatte, ist ihm nicht ein einziges Mal eine totale Inversion der Blase durch eine Fistel zu Gesicht gekommen.

Kirwin und *Lowsley* (49) geben in ihrer Zusammenstellung über Blasenscheidenfisteln in der Zeit von 1844 – 1933 nur zwei Fälle mit totalem Blasenprolaps an.

Frommolt und *Stamatiades* (31) machen in ihrer Übersicht über Blasenscheidenfisteln in der Zeit von 1926 – 1933 keinen Hinweis, daß darunter ein Fall mit Inversion der Blase war.

Hierzu im Gegensatz stehen folgende Äußerungen:

Hammerschlag (39):
„Ich habe in meiner Königsberger Zeit mehrere ähnliche Fälle gesehen (gemeint ist Inversion der Blase durch eine Blasenscheidenfistel), die sich nach in Rußland absolvierten Geburten gebildet hatten."

Grouzdew (36):
„Vorfall der Blase ist bei Frauen keine seltene Erscheinung. Besonders häufig wird derselbe bei vesico-vaginalen Fisteln von bedeutender Größe beobachtet; . . . Trotzdem der Blasenvorfall bei Frauen, wie ich wiederhole, ziemlich häufig beobachtet wird, . . ."

Die widerstrebenden Angaben haben mich veranlaßt, die bisher in der Literatur bekannt gewordenen Fälle von Inversion der Blase durch eine Blasenscheidenfistel festzustellen. Es hat sich dabei gezeigt, daß nur 13 Fälle veröffentlicht worden sind, denen ich als vierzehnten einen an der II. gynäkologischen Universitätsklinik in München beobachteten Fall hinzufüge. Die Zusammenstellung der Fälle erstreckt sich auf den Zeitraum von 1850 bis zum Abschluß dieser Arbeit. Aus den fremdsprachlichen Originalarbeiten sind Auszüge übersetzt wiedergegeben, soweit sie für das gestellte Thema von Interesse sind.

Ich führe nachstehend die Fälle in chronologischer Reihenfolge an:

1. Fall: 1850. (Aus dem New-York Hospital, New-York)

Kirwin und *Lowsley* (49): Über diesen Fall finde ich in der Arbeit von *Kirwin* und *Lowsley* lediglich folgende Angaben:

„The bladder falls down into the vagina and bulges considerably forwards, so as to leave a transverse furrow at the junction of the basfond with its neck. At the bottom of this furrow, and 1 inch posterior to the meatus, is situated the fistulous communication, transverse in its direction, and capable of admitting the forefinger, which can be swept freely around every part of the cavity of the bladder."

Die Patientin blieb 199 Tage im Krankenhaus. Die Inkontinenz konnte nicht beseitigt werden.

2. Fall: 1897.

Szabò (95): Fall von Blaseninversion und großer Blasenscheidenfistel, entstanden vor 9 Wochen bei einer 23 jährigen Ipara, während der mittels Dekapitation beendeten Geburt. Vor der Vulva befindet sich ein etwa gänseeigroßer, dunkelroter, trabekulierter, sammetweich anzufühlender und auf Berührung lebhaft schmerzender Tumor. Eine Urethralmündung ist nicht zu finden. Der geschwollene Tumor (die invertierte Blase) ist wegen seiner großen Empfindlichkeit nicht reponierbar. Der Uterus ist nicht zu fühlen. Nach Anwendung von Goulard-Wasserumschlägen läßt sich die Blase reponieren, worauf eine etwa 20-Hellerstückgroße, mit Karunkeln versehene Öffnung sichtbar wird (die eingerissene Urethralmündung), an deren unterem Teil eine etwa 1 cm breite, straffe Brücke und hinter dieser wieder ein etwa kleintalergroßer Defekt an der hinteren Blasenwand zu fühlen ist. Dieser Defekt ist von narbigem, leicht reißbaren Gewebe umsäumt. Durch die

Fistel hindurch läßt sich der im Narbengewebe eingebettete Uterus nunmehr palpieren.

Herr *Tauffer* meint in der Aussprache, daß bei der Kranken keine Urethra zu sehen sei und daß die hierfür angesprochene Öffnung eher der eine Teil einer großen, durch die erwähnte Brücke in zwei Hälften geteilte Fistel sei.

Als Operationsmethode wird wahrscheinlich die *Freund*'sche (Heranziehung der Uteruswand zur Bedekkung der Fistel) gewählt werden.

(Bericht des Herrn *Szabó* in der 6. Sitzung v. 10. 11. 1896 der gynäkologischen Sektion des kgl. ungarischen Ärztevereins zu Budapest über: Fall von Blaseninversion und großer Blasenscheidenfistel).

3. Fall: 1907.

Grouzdew, Prof. W. S., in Kasan (36): E. E., Bäuerin, 35 Jahre alt, wurde in die Klinik am 17. Nov. 1906 aufgenommen. Sie klagte über Harninkontinenz, heftige Schmerzen im Unterleib und über das Gefühl, daß in den Geschlechtswegen etwas vorfalle. Durch Befragen der Pat. wurde festgestellt, daß sie 14 Jahre verheiratet, 6 mal schwanger gewesen sei, sämtliche Schwangerschaften am normalen Schwangerschaftsende mit Geburt geendet haben, von denen die erste im 26., die letzte im 33. Lebensjahre der Pat. stattgefunden haben. Die ersten vier Geburten sind ziemlich regelmäßig verlaufen, die fünfte und sechste Geburt waren sehr schwer, dauerten je 48 Stunden, wobei die Kinder tot zur Welt kamen. Bald nach der 5. Geburt begann die Pat. an Harninkontinenz zu leiden, wobei sie zugleich das Gefühl hatte, daß ihr aus der Schamspalte etwas vorfalle. Drei Wochen vor der Aufnahme verspürte die Pat. einmal plötzlich, während sie eine schwere Arbeit verrichtete, daß der Vorfall sich vergrößert habe und zugleich empfand sie einen heftigen, schneidenden

Schmerz vom Nabel in der Richtung zur Scheide. Die von der Pat. selbst vorgenommenen Versuche, den vorgefallenen Teil zu reponieren, hatten keinen Erfolg; die Schmerzen steigerten sich immer mehr und mehr, es stellten sich Fieber und blutige Absonderungen mit fauligem Geruch ein, und die Pat. beschloß, trotz des weiten, beschwerlichen Weges, sich nach Kasan zu begeben.

Bei der objektiven Untersuchung der Genitalsphäre fiel vor allem eine, mit dem bedeutenden Teil ihrer Oberfläche, aus der Schamspalte hervorragende, apfelsinengroße Geschwulst auf. Diese Geschwulst war ziemlich derb; die aus der Schamspalte hervortretende Oberfläche derselben war ziemlich glatt, während die Teile, die zum Scheidenlumen hinausragten, eine gespaltene Oberfläche hatten. Ein bedeutender Teil der Geschwulst bot ein ausgesprochenes Bild von Nekrose dar und war mit einer ziemlich dicken, gangränösen Borke von schmutzig-grünlicher Farbe bedeckt. Die von der Borke freie Oberfläche hat dunkelrote Färbung und samtartiges Aussehen. Bei Berührung blutete sie ziemlich stark, und die Berührung selbst löste heftige Schmerzen aus. Beim ersten Blick auf die beschriebene Geschwulst dachte ich, daß ich es entweder mit einem zur Scheide hinausragenden Gebärmutterpolypen oder mit einem Gebärmuttervorfall zu tun habe. Bei aufmerksamerer Besichtigung der Geschwulstoberfläche stellte es sich jedoch heraus, daß auf derselben zwei Öffnungen vorhanden sind, aus denen Harn fließt. Außerdem fand man bei der Untersuchung der Scheide, unterhalb der Geschwulst, die in der Richtung zum Scheideneingang stark gesenkte, jedoch regelmäßig gestaltete Portio vaginalis uteri mit dem äußeren Muttermund. Als ich schließlich einen Katheter in die Harnröhre einführte, erblickte ich, daß dieselbe nur in einer Ausdehnung von 3 cm erhalten war und daß das Ende des Katheters dann auf die

Oberfläche der Geschwulst dicht an der Basis derselben zum Vorschein kam. Ich muß noch hinzufügen, daß der Damm bei der Pat. gerissen war, daß mittels Sondierung festgestellt wurde, daß die Gebärmutter retroflektiert, fast garnicht vergrößert war (die Gebärmutterhöhle war 8 cm lang); die Versuche, die Beckenorgane durch bimanuelle Untersuchung zu palpieren, führten wegen der außerordentlichen Schmerzhaftigkeit der Geschwulst sowohl, wie auch des Unterleibes, sowie wegen der starken Auftreibung des letzteren zu keinem Ergebnis.

Das geschilderte Bild ließ keinen Zweifel darüber aufkommen, daß ich es mit einem Vorfall der Blase durch eine Vesico-Vaginalfistel zu tun hatte, welch letztere nach einer schweren Geburt gerade an der Stelle, wo die Harnröhre in den Blasenhals übergeht, entstanden war. (Die an der Pat. vorgenommene Beckenmessung ergab: Entfernung der beiden Spinae ant. sup. ossis ilei betrug 25, die Distanz der Trochanteren 30, die Conjugata externa 16,5, die Conjugata diagonalis 11,5, die Conjugata vera 9,5 cm). Der Vorfall war ein kompletter in dem Sinne, daß die ganze Blase vorgefallen war; dafür sprachen sowohl die große Geschwulst, wie auch das Verhältnis derselben zu den Scheidenwandungen (es stellte sich bei der Untersuchung heraus, daß die Basis der Geschwulst in die vordere Vaginalwand unmittelbar überging). Ferner war der Vorfall auch in dem Sinne ein kompletter, als an demselben sämtliche Schichten der Blasenwand beteiligt waren und nicht die Schleimhaut allein; infolgedessen fiel die Blasenwand durch Dicke auf und außerdem bestanden bei der Pat. Symptome von Reizung des Peritoneums. Schließlich war der Vorfall durch Inkarzeration der Blase kompliziert, wofür folgende Momente sprachen: die stark ausgesprochene Stauungshyperämie und das Ödem der Blasenwandungen, die begonnene Nekrose der Blasen-

wandungen, die Schmerzhaftigkeit der Geschwulst, die heftigen Beckenschmerzen usw. Nachdem die Diagnose klar war, mußte man sich die Frage vorlegen, in welcher Weise der Pat. geholfen werden konnte. Es war nicht schwer, diese Frage zu beantworten: sobald bei der Pat. Inkarzeration des vorgefallenen Organes vorlag, mußte man vor allem dasselbe reponieren. In welcher Weise sollte aber diese Reposition geschehen? Die vorsichtigen Versuche, die Reposition mit der Hand vorzunehmen, blieben wegen ihrer hochgradigen Schmerzhaftigkeit und wegen des Widerstandes von Seiten der Patientin, welche während der Repositionsversuche das unüberwindliche Bedürfnis verspürte, zu drängen, ohne jeglichen Erfolg. Eine energischere Intervention war wegen der Gefahr, die zum Teil bereits nekrotisch gewordene Blasenwand zu verletzen, kontraindiziert. Infolgedessen beschloß ich die successive Reposition durch methodische Tamponade anzuwenden.

Die Patientin wurde in die Klinik aufgenommen.

Nach vorangehender Desinfektion der äußeren Geschlechtsteile wurde die Blase mit einer 1%igen Karbolsäurelösung abgewaschen, die gangränöse Borke mit Jodtinktur bestrichen, hierauf die Blase etwas in die Scheide reponiert und letztere mittels eines Streifens steriler Gaze tamponiert. Nach der Tamponade wurde die Patientin mit zusammengebundenen Beinen ins Bett gelegt.

Am 2. Tage wurde der Tampon gewechselt, wobei bei der Extraktion desselben festgestellt werden konnte, daß die Blase sich zu reponieren bereits begonnen hatte, die Hyperämie und das Ödem der Blasenwandungen sich bedeutend verringert und die nekrotischen Teile in Form von Lappen abzugehen begonnen hatten. Die Scheide und der in dieselbe vorfallende Teil der Blase

wurden wiederum mit 1%iger Karbolsäurelösung abgewaschen, die nekrotische Oberfläche mit Jodtinktur bestrichen und die Scheide mit Gaze tamponiert. Gegen Abend stellte sich Schüttelfrost ein, die Temperatur stieg bis 41 Grad und es entwickelten sich heftige Schmerzen in der Blasengegend, sodaß der Tampon entfernt werden mußte. Nach der Entfernung des Tampons floß aus den Harnleitern auf einmal eine große Quantität Harn, und die Schmerzen ließen nach; die Scheide wurde wiederum tamponiert, aber nicht mehr so straff.

Am dritten Tage wurde beim Tamponwechsel konstatiert, daß der Vorfall sich noch mehr verringert hatte, daß das Ödem und die Hyperämie der Blasenwand gleichfalls zurückgegangen sind, die gangränöse Borke abgefallen ist und daß sich an ihrer Stelle eine reine, granulierende Oberfläche befindet. Sobald ich mich davon überzeugt hatte, faßte ich die Portio vaginalis uteri mit der Kugelzange, zog sie herunter und reponierte durch leichten Druck auf die Blasenwand diese letztere, wobei unmittelbar nach der Reposition aus beiden Ureteren Harn in reichlicher Quantität zu fliessen begann. Man konnte sich überzeugen, daß die Patientin eine ca. zweimarkstückgroße Fistel hatte, die infolge einer ringförmigen Nekrose des Blasenhalses entstanden ist, sodaß letzterer von der Harnröhre fast vollständig getrennt war. Die Öffnungen der Ureteren mündeten nicht mehr als 0,5 cm vom hinteren Rand der Fistel. Man konnte außerdem sehen, daß die Patientin eine ziemlich bedeutende Senkung der vorderen Scheidenwand und Cystocele hatte. Zur Vermeidung des Wiedereintrittes des Vorfalles wurde die Scheide locker mit Gaze tamponiert und der Patientin verordnet, in liegender Stellung zu verharren. Am Abend desselben Tages hatte die Patientin wieder Schüttelfrost und die Temperatur stieg bis 40,5 Grad. Die weitere Behandlung bestand darin, daß die Blase 17 Tage lang

täglich mittels 2%iger Borsäurelösung ausgespült wurde. Die Patientin blieb während der ganzen Zeit zu Bett. Die Schmerzen hatten schon in den ersten Tagen vollständig aufgehört. Die Temperatur ging zur Norm zurück und die Blasenwand erlangte wieder ihre normale Dicke.

Am 20. Tage nach der Aufnahme der Patientin in die Klinik vernähte ich die Fistel nach der Methode, die ich sonst anzuwenden pflege, d. h. ich separierte die Wandungen der Harnblase und der Harnröhre in der Umgebung der Fistel von der Schleimhaut der Scheide, wobei diese Separation im hinteren Teil der Fistel natürlich nur in geringer Ausdehnung und äußerst vorsichtig ausgeführt werden mußte, um den Ureter nicht zu verletzen, vereinigte dann die Submucosa der Harnblase mit der Submucosa der Harnröhre mittels einer Catgut-Zweietagennaht und vernähte schließlich die Vaginalschleimhaut mittels 9 Knotennähten aus Silkworm. Nach der Operation wurde in die Harnröhre ein Katheter à demeure eingeführt und der Patientin Bauchlage verordnet.

Am 12. Tage nach der Operation wurden die Silkwormnähte entfernt, wobei es sich ergab, daß die Wunde per primam verheilt war. Hierauf verblieb die Patientin noch weitere 5 Tage mit Katheter zunächst in Bauchlage, dann in Seiten- und schließlich in Rückenlage, worauf der Katheter entfernt und der Patientin gestattet wurde, spontan zu urinieren. Solange die Patientin zu Bette lag, hielt sie den Harn durchaus gut und in ziemlich großer Quantität zurück; so hatte sie beispielsweise in den ersten 24 Stunden im ganzen 5 mal uriniert. Als aber der Patientin aufzustehen gestattet wurde, stellte es sich heraus, daß sie den Urin nur halten kann, wenn sie Ruhe bewahrt, d. h. liegt oder sitzt; beim Gehen verlor sie aber einen Teil des Harns.

Priv. Doz. *W. H. Bogolubow* hat auf mein Ersuchen eine cystoskopische Untersuchung der Blase vorgenommen und festgestellt, daß die Grenze des inneren Sphinkters der Harnröhre selbst im vorderen Teile undeutlich ausgeprägt war. In der Gegend der Operationswunde befand sich ein schmaler, hyperämischer Wulst mit einer Impression in der Mitte; die Öffnungen der Ureteren hatten normales Aussehen, die hintere Blasenwand erschien an derjenigen Stelle, die nekrotisiert war, hyperämisch, in den übrigen Partien war die Blasenschleimhaut vollständig normal.

Um die Funktion des Harnröhrensphinkters, der bei der Fistelbildung augenscheinlich in bedeutendem Maß zerstört war, anzuregen, wurde Farradeyisation der Harnröhre verordnet; außerdem wurde der Patientin ein Hodge-Pessar Nr. 7 eingeführt, um die Rückwärtsbeugung und Senkung der vorderen Vaginalwand samt der Blase zu beseitigen. Die Farradeyisation hat nach sieben Sitzungen im Zustande der Patientin eine bemerkbare Besserung herbeigeführt; die Patientin vermochte zeitweise auch beim Gehen 160 – 190 ccm Harn in der Blase zu behalten. Mit dem Resultat der Behandlung vollständig zufrieden, verließ die Patientin die Klinik.

4. Fall: 1922.

Haub, Fritz (40): (Aus der gynäk. Abteilung des St. Josephshospitals zu Wiesbaden [Chefarzt: San.-Rat Dr. *Wehmer*]).

Die Kranke (Frau A. K.) kam vor 4 Jahren mit einem inoperablen Carcinom des Uterus und der Vagina zur Behandlung. Röntgen- und Mesothorium-Therapie versagten vollkommen. Eine heftige Jauchung des zerfallenen Gewebes machte anfangs tägliche Spülungen und später Austrocknung der Geschwürsoberfläche und der ganzen Vagina erforderlich. Infolge Bes-

serung des Zustandes konnte die Kranke mehrere Monate zuhause verbringen bei ambulanter Behandlung im Hospital. Vor einem Jahr hatten sich eine recto-vaginale und eine urethro- u. vesico-vaginale Fistel gebildet, die das Los der Kranken bei der wieder stark einsetzenden Jauchung erheblich erschwerten. Erneute, sechswöchentliche Krankenhausbehandlung. Abgesehen von dem dauernden Harnabgang durch die Scheide hatte die Kranke nichts zu klagen, da die Geschwürsekretion wieder bald aufhörte und die Fäces per vias naturales abgingen, trotz Bestehens einer bohnengrossen, rectovaginalen Fistel. Das relativ gute Wohlbefinden hielt dreiviertel Jahr an. Im November 1921 erschien die Kranke jedoch wieder, mit dem Bemerken, sie hätte seit ein paar Tagen einen Vorfall. Aus der Vagina ragte ein kinderfaustgroßer, tiefrot injizierter, oberflächlich samtartig anzufühlender (Mucosa) Tumor mit starrer Wandung. Er prolabierte zwischen Septum urethrovaginale und hinterer Scheidenwand. Aus der Vagina träufelte analwärts vom Tumor in kurzen Zeitabständen klarer Urin. Die Untersuchung ließ die Diagnose: „Inversio vesicae urinae" stellen. Die Ureteren, dicht am Cervix gelegen, sind beiderseits, links besser als rechts, ca. 3 cm zu sondieren; aus ihnen war deutlich der Harnabgang zu beobachten. Aus der Harnröhre dagegen, die vom Orificium ext. mit dem Katheter 4 cm bis zur Fistel zu verfolgen war, konnte man keinen Urin gewinnen, auch war spontaner Abgang desselben durch die Urethra nicht zu bemerken. Der Katheter glitt durch die bestehende urethrovaginale Fistel sofort auf den Tumor. Eine Reposition der invertierten Blase war unmöglich. Die Urinsekretion war leidlich, sodaß die Kranke auf eigenen Wunsch entlassen wurde. Nach 6 Tagen erneute Krankenhausaufnahme; 36 Stunden später Exitus an Urämie.

Sektion: Die Peritonealhöhle ist mit etwa 500 ccm blutigem Ascites gefüllt. Das Peritoneum ist spiegelnd glatt, nirgends zeigen sich Auflagerungen. Die Blase ist unter Fältelung des peritonealen Überzuges trichterförmig vaginalwärts ausgestülpt. Das Lig. vesico-umbilicale ist stark atrophisch. Der retroflektierte Uteruskörper ist faustgroß, von weicher Konsistenz; in ihm sind makroskopisch wie mikroskopisch nirgends Inseln eines Neoplasmas festzustellen. Die Cervix ist vollständig carcinomatös degeneriert. Das Carcinom breitet sich in die starr infiltrierten Ligamenta lata et sacro-uterina aus. Tuben und Ovarien sind frei von pathologischen Veränderungen. Die Ureteren sind beiderseits bis zu Mittelfingerdicke, die Nierenbecken bis zur Größe einer Kinderfaust erweitert. Rektum und distaler Teil des Sigmoids sind von Tumormassen eingemauert.

Histologisch handelt es sich um ein Adeno-Carcinoma cervicis. In der Wand der Harnblase sind keine Metastasen nachweisbar; die glatte Muskulatur derselben ist jedoch stark aufgelockert und vereinzelt von Rundzellen durchsetzt. In den Brust- und Bauchorganen waren Carcinommetastasen nicht festzustellen.

5. Fall; 1924.

Latzko, W. (52): (Geburtshilflich-gynäkologische Gesellschaft in Wien, Sitzung vom 8. Januar 1924: W. Latzko: Erfolgreiche Operation einer komplizierten Blasenscheidenfistel.)

H. G., 26jährige Schlossersgattin aus Slonim in Polen, trat am 29. Oktober v. Js. in unsere Behandlung. Am 1. September 1922 war sie nach mehrtägiger Geburtstätigkeit in Narkose von mehreren Ärzten schwierig entbunden worden. Wahrscheinlich Forzeps. Das Kind war tot. Als die Patientin zu sich kam, merkte sie sofort, daß sie den Urin nicht halten konnte.

Sie erkrankte im unmittelbaren Anschluß an die Entbindung schwer fieberhaft mit Schüttelfrösten und Delirien. Nach ungefähr 4 Wochen war sie gesund bis auf den unwillkürlichen Harnabgang. So blieb der Zustand bis zu ihrem Eintritt. Die Periode war seit der Geburt nicht wieder eingetreten.

Die Kranke bot bei ihrer Aufnahme folgenden Befund: Vor der Vulva lag die invertierte Blase als ungefähr hühnereigroßer, düsterroter Tumor mit sammetartiger Oberfläche. An normaler Stelle war die bürzelförmig hervorragende Harnröhre zu sehen (Abb. 1). Nach Reposition der Blase zeigte sich die Fistel, die einen Durchmesser von ungefähr 4 ccm aufwies. Nach vorn reichte sie bis 3 cm von der äußeren Harnröhrenmündung, nach beiden Seiten bis knapp an die absteigenden Schambeinäste und hinten bis an die hintere Scheidenwand. Weder von einem Scheidengewölbe, noch von der Portio oder einem Cervixrest war irgend etwas zu sehen. Der hintere Fistelrand war ungefähr 5 cm vom Introitus entfernt. Die Untersuchung per rectum ließ oberhalb der Stelle, wo hintere Vaginalwand und Fistel zusammenstießen, den Uterus undeutlich erkennen. Die Fistelränder waren kallös, hingen mit den Schambeinästen innig zusammen. Die Urethra ließ sich 1 cm weit sondieren; dann war der Sondenknopf von dem in die Blase eingeführten Finger durch eine harte, fast 2 cm dicke Narbenmasse getrennt.

Das erste, was wir taten, war, daß wir von dem Urethralrest aus die trennende Narbenmasse gegen den in die Blase eingeführten Finger, mit einer Kornzange durchbohrten und in den so gebildeten Kanal einen Pezzerkatheter einführten. Dann versuchten wir uns über die Lage der Ureteren zu orientieren. Der linke ließ sich nach längerem Suchen einstellen; der rechte blieb unauffindbar. Nach einiger Zeit gelang es uns, die Blase zu cystoskopieren, indem wir die Fistel mit

einer Weichgummikugel abdichteten und das Cystoskop durch die neugebildete Urethra einführten. Doch gelang es auch auf diesem Wege nicht, den rechten Ureter einzustellen. Der Harn war die ganze Zeit hindurch klar.

Am 27. November ging ich an die Operation der Fistel. Ich gestehe, mit sehr geringen Hoffnungen für den Erfolg bezüglich der Kontinenz.

Durch eine Scheiden-Damminzision wurde das Operationsgebiet zugängig gemacht. Dann wurde die hintere Vaginalwand knapp hinter dem Fistelrand mit Kugelzangen gefaßt und quer eingeschnitten. Es gelang leicht, durch das Septum recto-vaginale durch zum Rektum und längs desselben zum Douglasperitoneum vorzudringen, nach dessen Durchbohrung die Hinterfläche des Uterus sich gut abtasten ließ. Die Adnexe schienen verbacken, der Douglas'sche Raum nach oben durch Adhäsionen verschlossen. Jetzt wurde ein querer Schnitt genau in der Blasen-Scheidengrenze ungefähr 3 mm vor dem ersten Schnitt angelegt und von hier aus gegen die Vorderfläche der Cervix vorgedrungen, was wider Erwarten ohne Schwierigkeiten gelang. Während dieses Teiles und der unmittelbar folgenden Operationsakte wurde zuerst der linke und später auch der sichtbar gewordene rechte Ureter mit feinen Sonden markiert, um eine Verletzung der Ureteren zu vermeiden. Nun wurde zunächst die Plica vesico-uterina eröffnet und durch Unterbindung und Durchtrennung der untersten Partien des Parametriums die Mobilisierung der Blase begonnen. Der Schnitt im Fistelrand wurde nach beiden Seiten, immer innerhalb der Blasengrenze, verlängert und die Blase mit Messer, geschlossener, grummer Schere und Finger von den Schambeinästen abgelöst, wobei man rechterseits ins Cavum Retzii, linkerseits, wo der Levator stark defekt war, ins Cavum ischiorectale gelangte. Nach vorn erfolgte die Ablösung von

der Symphyse, wobei die neugebildete, kallöse Urethra ungefähr 3 cm weit vom Orif. ext. durchtrennt wurde. Jetzt war aus der Harnblase ein schlaffer Sack geworden, dessen Verschluß im Bereich der Fistel spielend gelang. Die Vaginalschleimhaut über dem Urethralstumpf wurde sagittal gespalten und durch die derart wundgemachte Urethra die obersten Fistelnähte gelegt, so, daß die Harnröhre nach aufwärts verlaufend, hinter der Symphyse in die Blase mündete. Zur Sicherung der Fistelnaht wurde nach einem von uns geübten, von *Rübsamen* in jüngster Zeit dringend empfohlenen Verfahren die Plica vesico-uterina herabgezogen und über der Blasennaht befestigt. Die infolge der Durchtrennung des untersten Parametriums mobil gewordene Cervix, deren Eröffnung einem späteren Zeitpunkt vorbehalten blieb, wurde nach *Wolkowitsch-Küstner* als weitere Stütze der Blasennaht in den Hiatus eingenäht, um vielleicht dadurch eine gewisse Kontinenz zu erzielen. In den Douglas'schen Raum wurde ein Gazestreifen, in die Wundhöhlen hinter den Darmbeinästen Kofferdamstreifen und in die Urethra Nélaton-Katheter eingelegt. Der letztere blieb ungefähr 3 Wochen liegen, sodaß der von dem Urethralrest in die Blase führende kallöse Kanal 6 – 7 Wochen drainiert war. Nach Entfernung des Verweilkatheters flossen einige Tage lang durch eine granulierende Fistel im äußersten rechten Wundwinkel einige Tropfen Harn ab. Seit mehr als 14 Tagen ist aber die Patientin fast immer trocken. Anfangs ging der Harn des Nachts zeitweise unwillkürlich ab. Tagsüber, wenn die Patientin die Auxiliarmuskulatur in ihrer Gewalt hat, bleibt sie trocken. Nur bei stärkerer Anstrengung, wenn sie aufgeregt ist, mit einem Wort, wenn ihre Aufmerksamkeit von der Beherrschung dieser Auxiliarmuskulatur abgelenkt ist, verliert sie noch etwas Harn.

Gegen Ende Dezember trat auch eine mehrere Tage

anhaltende Blutung aus der rechtsseitigen, granulierenden Fistel ein, die wir als wiedereingetretene Periode deuten zu müssen glaubten. Danach müßte doch ein kaum sichtbarer Kanal die Cervix durchbohren.

Obwohl wir von der Scheide nichts für eine Plastik in Anspruch genommen haben, ist durch die seinerzeitigen Vorgänge bei und nach der Geburt soviel von der Scheide verloren gegangen, daß für den Geschlechtsverkehr kein brauchbares Organ übrig geblieben ist. Trotzdem kann es natürlich zu einer Befruchtung kommen, wenn eine Kommunikation mit dem Cervikalkanal offen bleibt. Eine Entbindung ist selbtverständlich nur durch Kaiserschnitt möglich. Bestünde später der Wunsch nach Herstellung eines für den Geschlechtsverkehr geeigneten Organs, so käme hier wohl nur eine *Schubert'sche* Operation in Betracht.

6. Fall: 1924.

Bengolea, A. J. (5): (Übersetzung aus dem spanischen.)

„Wenn nicht die Tatsache bestünde, daß ich niemals etwas gesehen habe, was mit dem Fall, den ich heute die Ehre habe zu demonstrieren, zu vergleichen wäre, würde ich mir nicht erlauben, über die einfache Heilung eines Falles von vesico-vaginaler Fistel als Einzelfall zu berichten.

Der örtliche Befund der Wunde, den die Kranke aufzeigte, war von solcher Größe, daß, je länger man die Kranke untersuchte, desto größer der Pessimismus wurde, sie auf die außerordentlich einfache Weise zu heilen, wie es dann geschehen ist. Vor fünf Jahren machte die Kranke eine Schwangerschaft durch. Nach einem Eingriff mit der Zange, der in Galizien ausgeführt wurde, ergab sich einige Tage nach der Entbindung eine vollständige Harninkontinenz.

Damals begann ihr wahrhaftiges Märtyrium, zuerst physisch, dann sich in ein moralisches umwandelnd,

das sich allmählich steigerte, je mehr Ärzte sie befragte, sowohl in ihrer Heimat als auch in unserem Lande, die ihr nicht die geringste Hoffnung auf Heilung machten.

Ohne mich als Ausnahme unter den Pessimisten zu betrachten, versuchte ich ihr Vertrauen zu erlangen und, in Anbetracht dessen, daß bisher noch kein chirurgischer Eingriff versucht worden war, riskierte ich mein Wort und versprach ihr Heilung.

Bei der Untersuchung der Kranken, beim Auseinanderspreizen der Vulva, bemerkte man, daß sich gegen den Scheideneingang ein rötlicher, mit Wucherungen bedeckter Tumor vordrängte, der beim Pressen bis vor die Vulva trat, wie dies auch bei Prolapsus uteri der Fall ist.

Trotz seiner Sensibilität konnte der Tumor beim Betasten mit den Fingern 7 cm weiter nach außen herausgezogen werden. Der ganze Tumor wurde aus der Schleimhaut der Blase, vordere und hintere Wandfläche, gebildet, sodaß sich auf diese Weise eine Extrophia vesicae gegen die Vagina ergab.

Die Blase hatte sich im Bereich des Blasenhalses vollständig ausgestülpt und hatte nur noch seitens ihrer hinteren Wand direkte und normale Verbindung zur Vorderfläche des Uterus. Der freie Fistelrand befand sich ca. 1 cm vom Collum uteri entfernt, auf der Höhe der beiden Ureterenmündungen. Die vordere Vaginalwand war völlig verschwunden, nur ein Rest von 2,5 cm, der einen Teil der Urethra entsprach, war erhalten geblieben.

Die Vagina zeigte keine Infiltrationen, das Collum uteri war beweglich und der Blasendefekt leicht für drei Finger durchgängig.

Wegen seiner Besonderheit wurde der Fall einer Anzahl von Fachkollegen gezeigt, mit denen auch der einzuschlagende Operationsweg besprochen wurde.

Am 7. August 1924 wurde die Operation vorgenommen, die keinem bestimmten Plan folgte, sondern jeweils das Einfachste von verschiedenen Operationsverfahren befolgte.

Lumbalanästhesie (mit 0,05%iger Novocain-Lösung) erlaubte eine ausgedehntere Untersuchung der Wunde. Die einzelnen Abschnitte der Operation waren:

1. Reposition der Blase.
2. Herabziehen der angehakten Portio.
3. Unterminierung der Fistelränder von der Vagina aus.
4. Mobilisierung der Blase (Locomotion nach *Jobert*), soweit als möglich, bis zum Peritoneum, wobei besonders auf die Funktion der Ureteren zu achten war.
5. Naht der hinteren, unteren Partie der Urethra.
6. Die Fistelöffnung wird durch Catgutnähte verschlossen. Verstärkung durch eine darübergelegte fortlaufende Naht, die nicht perforiert und nur die Muskularis erfaßte.
7. Der der Urethra näher gelegene Teil der Vagina wird mit dem gegen die Portio zu gelegenen Teil der Vagina durch Seidenknopfnähte verbunden. Die Vagina befindet sich nun in einem Zustand wie vor der Verletzung.
8. Einlegung eines Dauerkatheters. Täglich kleine Blasenspülungen mit Quecksilberoxycyanatlösung (0,25 : 1000) und Öleinläufe.
   Der Katheter und die Seidenknopfnähte wurden am 18. Tage nach der Operation entfernt. Die Kranke war vollständig kontinent.

Am Anfang dieses Berichtes wurde gesagt, daß die Mitteilung dieses Falles lediglich durch die Besonderheit der Verletzung der Kranken motiviert war. Jetzt aber, ungeachtet dessen, daß ich niemals bei all den Fällen, die mir vorgekommen sind, etwas ähnliches sehen konnte, läßt mich die Tatsache, daß ich Ihnen ein naturge-

treues Bild, das alles mit genügender Klarheit sehen läßt, zeigen konnte, annehmen, daß Sie an dem Interesse teilgenommen haben, das der fragliche Fall für mich hat, nicht nur vom klinischen Standpunkt, sondern auch vom Erfolg der Operation aus*)."

7. Fall: 1929. (Übersetzung aus dem französischen.) *Timofeeff, A. F.* (97): Die Originalarbeit von *A. J. Timofeeff* (oder *Timotheew*, die Schreibweise ist verschieden) befindet sich nach Angabe von *Markoff* (65) in der „numéro 4 du journal russe de l'année 1929". Es war mir nicht möglich, diese Zeitschrift zu bekommen. Außerdem beherrsche ich nicht die russische Sprache. *Markoff* macht in seiner Arbeit über den Fall *Timofeeff* folgende Ausführungen:

„Der Fall des Herrn Prof. *A. J. Timofeeff* ähnelt meinem Falle außerordentlich. *A. J. Timofeeff* hat vor neun Monaten die Implantation der Ureteren in den Dickdarm vorgenommen wegen einer enormen Blasenscheidenfistel und zwar mit vollem Erfolg. Die Blase blieb im status quo. Nach dieser Zeit prolabierte die Blase, invertierte vollständig und gab zu einer zweiten Operation (Ventrofixation) Anlaß."

Es folgt nun die Angabe, wie *Timofeeff* die Ventrofixation zum Unterschied von der nach *Markoff* vorgenommen hat. In dem Bericht von *Timofeeff* ist das Alter der Patientin nicht angegeben. Eine genaue Größenangabe der Fistelöffnung macht *Timofeeff* nicht, er spricht nur von einem sehr großen Defekt der Blase und der vorderen Wand der Vagina. Die Ventrofixation ergab ein sehr zufriedenstellendes Resultat.

Anm.: *Bengolea* demonstrierte den Fall vor der Argentinischen Gesellschaft für Chirurgie in Buenos Aires.

8. Fall: 1930.

Fornero, A. (28): (R. Istituto ostetrico-ginecologico e Radiumterapico della R. Università di Cagliari. Diretto dal Prof. *A. Fornero.*) (Übersetzung aus dem italien.)

Die Patientin, B. C. aus Fonni (Provinz Cagliari), eine Bäuerin, im Alter von 56 Jahren, kam am 16. Jan. 1929 in die Klinik. Die Untersuchung ergab, außer der Genitalgegend, nichts von Bedeutung. Mit 18 Jahren menstruierte sie zum ersten Mal, seither regelmässig. Vor 18 Jahren machte sie eine Schwangerschaft durch, die mit einer Spontangeburt endete; die Wehen dauerten jedoch drei volle Tage und das Kind wurde tot geboren. Unmittelbar nach der Geburt begann die Patientin Urin zu verlieren. Der zu Rate gezogene Arzt stellte eine Blasenscheidenfistel fest. Die Patientin fügte sich aber den ärztlichen Anordnungen nicht, auch weigerte sie sich in die Behandlung eines Spezialarztes zur Vornahme einer Operation zu gehen. Trotz der Fistel wurde die Patientin nach 3 Jahren wieder schwanger. Es folgte eine Spontangeburt eines lebenden Kindes, das heute ein junger Bursche ist. Nach dieser zweiten Geburt verlor die Patientin weiterhin den Urin. Erst jetzt gab die Patientin dem Drängen ihrer Verwandten nach und willigte ein, sich in ärztliche Behandlung zu begeben. Kein Arzt erklärte sich aber zur Operation bereit. Die Heimatgemeinde wollte die Bezahlung der Behandlungskosten erst übernehmen, wenn Heilung gewährleistet würde(!). Die Patientin wurde in die Klinik aufgenommen. Die gynäkologische Unteruchung ergab folgendes: An den Genitalien der Patientin, die mehrfach geboren hatte, war noch ein alter Dammriß zu sehen. Aus der Vulva tropfte beständig Urin. Außer einer leichten Rötung war sonst nichts von Bedeutung zu sehen. Bei der weiteren Untersuchung war 2 cm hinter dem Scheideneingang eine polypöse Masse, ungefähr von der Größe einer Man-

darine, zu finden, die das Aussehen eines Cervicalpolypen hatte. Tastete man sich an der Masse entlang, so fand man, daß die Masse von einer Art Gürtel umgeben war, der sich dehnen ließ. Durch diesen „Gürtel" konnte man das Gebilde zurückschieben. Dabei wurde eine Blasenscheidenfistel sichtbar, durch die man mit den konisch zusammengelegten Fingern einer Hand in die Blase gelangen konnte. Der Uterus war atrophisch, wenig beweglich, schmerzempfindlich. Der Douglas war leer, die Adnexe nicht zu fühlen, die Parametrien waren frei. Bei genauerer Untersuchung zeigte es sich, daß die polypöse Masse die Blase (muskuläre Wand und Schleimhaut) war, die durch eine vesicovaginale Fistel vorgefallen war. Durch Hustenlassen konnte die reponierte Blase zum Vorfallen gebracht werden. Der in die Urethra eingeführte Katheter erschien in der Vagina. Die Vagina war transversal gespalten. Im Stehen tropfte der Urin durch diese Öffnung frei heraus. Die Ureterenmündungen lagen direkt an den Fistelrändern. Die Fistelöffnung war 5×5 cm groß. Es wurde Bettruhe verordnet, 4 ccm Urotropin s.c., und täglich eine Vaginalspülung mit warmer Kaliumpermanganatlösung (1 : 5000).

Fornero schreibt nun: „Die Kranke ist für mich eine Seltenheit". Es folgt nun eine genaue Beschreibung der Operation (Methode *Sfameni-Speciale* [Naht und Plastik] mit einigen Modifikationen des Verfassers), die zum Verschluß der Fistel vorgenommen wurde.

Die Patientin bekam in den ersten 48 Stunden nach der Operation, in denen sie auf der linken oder rechten Seite liegen mußte, einen Katheter eingelegt. Nach dieser Zeit wurde der Patientin das Urinieren selbst überlassen. Länger als 4 – 5 Stunden konnte die Patientin den Urin aber nur schwer halten. Oft geschah es, daß sie Harndrang verspürte und sofort danach den Urin verlor. Der Grund hierzu war folgender:

Die Blase war seit 18 Jahren an keine Ausdehnung mehr gewöhnt. Die physiologischen Kontraktionen und Retraktionen waren in dieser Zeit nicht mehr zustande gekommen. Infolgedessen reagierte jetzt schon die Blase auf den allerkleinsten Reiz und die kleinste Ausdehnung mit einer kräftigen Kontraktion, wobei der Urin ausgestoßen wurde. Die durch die 18jährige Ausstülpung bedingte chronische Entzündung der Blase wurde durch Zwei-Literspülungen mit Kaliumpermanganatlösung gebessert. Die Patientin hielt tagsüber den Urin 6–7 Stunden. Nachts schlief sie 8–10 Stunden ohne Unterbrechung. Die Heilung der Operationswunde verlief normal. Am 7. Tage wurden die Catgutnähte entfernt am 8. Tage wurde ein Abführmittel gegeben. Am 10. Tage stand die Patientin auf und verließ am 25. Tage die Klinik völlig geheilt, was eine gynäkologische Untersuchung bestätigte. Auch ein Jahr nach der Operation war die Patientin vollständig kontinent.

9. Fall: 1930.

Markoff, Nik. (65): (Vorstand der gynäkologisch-geburtshilflichen Universitätsklinik in Smolensk.) (Übersetzung aus dem französischen.)

Die Patientin Bal-na Agrippine, 50 Jahre alt, aus dem Distrikt von Smolensk, kam am 13. Mai 1929 in die Klinik (Nr. 2144/2307) und klagte über einen Vorfall der Gebärmutter.

Die Patientin hat sechsmal geboren. Die letzte Niederkunft (vor 13 Jahren) war durch eine Querlage mit Vorfall einer Hand kompliziert. Sie wurde in ein Krankenhaus des Distrikts gebracht und dort operiert. Nach diesem Eingriff konnte die Patientin den Urin nicht mehr halten. Es hatte sich eine Fistel gebildet. Seit 13 Jahren menstruierte die Patientin nicht mehr.

Wegen der Fistel wurden bei der Kranken 4 Operationen vorgenommen, die erste vor 10 Jahren, die

zweite vor 7 Jahren und die dritte vor 6 Jahren. Diese Operationen blieben erfolglos. Das vierte Mal, vor 5 Jahren, kam die Patientin in unsere Klinik. Ich nahm eine Implantation der Ureteren in den Dickdarm vor. Die Fistel blieb in statu quo erhalten.

Vor fast drei Jahren begann die Patientin eine Vorwölbung vor der Vulva zu bemerken, ein tumoröses Gebilde, welches die Patientin für einen Vorfall der Gebärmutter ansah. Diese Vorwölbung, die sich langsam vergrößerte, begann die Patientin zu quälen und zu behindern und zwang sie, sich in die Klinik zu begeben.

Die Untersuchung der Patientin ergab folgendes Bild: Die Patientin, die voller Lebensfreude war, machte einen gesunden und robusten Eindruck. Die Implantation der Ureteren zeigte keinerlei lästige Folgen (5 Jahre nach der Operation). Sie unterschied sehr gut den Akt der Miktion von dem der Defäkation. Sie urinierte 6 – 8 mal am Tage. Man sah vor den äußeren Genitalien einen Tumor von lebhaft roter Farbe, glänzend, von der Größe einer Mandarine, der sich beim Pressen bis zur Größe eines Hühnereies ausdehnte. Dieser Tumor stellte die durch eine Fistel invertierte Blase dar, die die Vagina ausfüllte und die Vorwölbung vor der Vulva bildete.

Die Blase ließ sich ohne Schwierigkeiten durch die Fistelöffnung reponieren und blutete leicht. Die Fistel, die die Größe von zwei bis zweieinhalb Fingerbreiten hatte, erstreckte sich über die ganze vordere Vaginalwand. Wegen der Verwachsungen der Vaginalwandungen im oberen Abschnitt, gelang es nicht, die Cervix uteri festzustellen. Der Rest der Harnröhre hatte eine Länge von 1 – 1,5 cm. Der Uterus war klein, atrophisch, retrovertiert. Die Adnexe waren nicht zu fühlen. Auf der vorderen Bauchwand befand sich eine geradlinige Narbe, die Folge der früheren Operation.

Am 18. Juni 1929 nahm ich bei der Patientin eine Ventrofixatio vesicae urinariae vor. Lumbalanästhesie mit Novocain, Leibschnitt in der Medianlinie, der früheren Narbe entlang. Bei der Eröffnung des Abdomens sah man den atrophischen und retrovertierten Uterus und gleichgroße, atrophische Adnexe. An der Stelle der implantierten Ureteren waren keine Verwachsungen zu sehen. Der rechte Ureter war etwas erweitert, der linke normal. Die beiden Ureteren funktionierten gut. Ihre peristaltischen Bewegungen waren sehr leicht zu sehen und periodisch. Die Blase befand sich tief unten, ein großes Cavum bildend.

Es folgt nun eine genaue Beschreibung der Ventrofixation der Blase.

Die Heilung erfolgte per primam. Die Inversion der Blase verschwand nach der Operation. Beim Pressen, Husten, Lachen und Gehen erschien die Blase nicht mehr vor der Vulva. Beim Touchieren und Palpieren mit den Fingern konnte man feststellen, daß die Blasenwand über der Symphyse an der vorderen Bauchwand fixiert war. Der Scheitelpunkt der Blase konnte nicht erreicht werden. (Die Blase wurde bei der Ventrofixation dreieinhalb fingerbreit [8–9 cm] über der Symphyse an der vorderen Bauchwand fixiert.)

Am 1. Juni 1930 verließ die Patientin die Klinik.

10. Fall: 1931.

Mandelstamm, Alexander (62): (Aus der geburtshilflich-gynäkologischen Klinik des Medizinischen Instituts zu Charkow [früher Univ.-Frauenklinik] Vorstand: Prof. Dr. *Alexander Mandelstamm*).

Es handelte sich um eine 36jährige Patientin, Fr. B., die mir am 17. V. 31. aus der chirurgischen Klinik überwiesen wurde. Die Patientin klagte über fortwährenden unwillkürlichen Abgang des Urines durch die

Scheide im Laufe von 12 Jahren und den Vorfall einer Geschwulst aus der Scheide.

Heirat mit 23 Jahren; bald danach Schwangerschaft, die ungestört verlief. Patientin kam zum erwarteten Termin im Dorfe nieder. Die Geburt dauerte 2 Tage und da keine spontane Entbindung erfolgte, so wurde ein Landarzt gerufen, der vermittels der Zange das Kind entwickelte.

Nach zwei Tagen bemerkte die Patientin, daß durch die Scheide Urin abfloß. Einige Tage später stieg die Temperatur auf 39 Grad und das Fieber dauerte 3 Wochen. Seitdem ist die Frau stets naß.

Die Regel kommt aber nach wie vor alle 4 Wochen normal.

Bei gespreizten Beinen fällt eine eigenartige „Geschwulst" auf, die vor den Schamlippen liegt. Sie ist etwa hühnereigroß und ähnelt im ersten Augenblick einer prolabierten Scheidenwand, doch ist ihre Farbe röter, sie weist keine Verhornung auf und ist bei der Palpierung samtartig. Stellenweise werden kleine, umschriebene oberflächliche, nekrotische Herde nachgewiesen.

Beim Einführen des Fingers in die Scheide läßt die weiche (aber doch dickwandige) Geschwulst die Portio vaginalis nicht tasten, doch gelingt letzteres bei längerem Suchen, wenn der Finger unter und hinter die Geschwulst eindringt.

Bei aufmerksamer Inspektion, wenn man die vordere Scheidenwand vom Orif. ext. urethrae her tastet, stößt man (etwa 3 cm vom Orificium entfernt) auf einen querverlaufenden, narbigen Rand einer Öffnung, die den Finger leicht eindringen läßt. Das ist der vordere Rand einer großen vesicovaginalen Fistel, deren hinterer Rand zuerst nicht aufgefunden werden kann.

Jetzt gelingt es festzustellen, daß die „Geschwulst" nichts anderes als die vorgefallene (invertierte) Blase ist.

Beim Einführen eines größeren Rinnenspiegels in die Scheide und eines Katheters in die Harnröhre sieht man den totalen Prolaps der Harnblase.

Wenn man die vorgefallene Blase nach oben drängt, so kommt das linke Ureterostium so deutlich zum Vorschein, daß ohne Mühe ad oculos ein Ureterenkatheter eingeführt werden kann. In geringen Zeitabständen werden durch diese Öffnung bestimmte Urinmengen herausgespritzt.

Das rechte Ureterostium kommt nicht direkt zum Vorschein, da der entsprechende Teil der Blase durch eine Narbe fixiert ist.

Durch mäßigen Druck gelingt es, die Harnblase zu reponieren und dann liegen die anatomischen Bedingungen klar.

Es besteht eine etwa zweimarkstückgroße vesicovaginale Fistel, deren linker Rand am Schambeinast fixiert ist. Die Fistel nimmt die ganze Region des Blasenbodens (Trigonum) ein, liegt aber etwas asymmetrisch, indem sie sich mehr nach links als nach rechts erstreckt.

Nach der Reposition der Blase erwies es sich, daß die Öffnung des linken Ureters weniger als $^1/_2$ cm hinter (über) dem hinteren Fistelrand sich befand.

Der narbige, hintere Rand der Fistel geht rechts in eine feste Narbe über, die die rechte Scheidenwand und einen Teil der hinteren Scheidenwand in querer Richtung kreuzt. Dadurch wird die Scheide verengt und die Portio vaginalis fest fixiert. Letztere liegt gleich hinter dem hinteren Fistelrand, ist von zylindrischer Form, ektopiert (dank seitlicher Risse) und so kurz, daß das Scheidengewölbe fast garnicht ausgebildet ist.
Der Uterus ist von normaler Größe, retrovertiert, fixiert.
Die Adnexe sind beiderseits etwas vergrößert, rechts fixiert, schmerzlos.

Wegen der Unbeweglichkeit der Portio gelang es nicht, die Conj. diagonalis zu messen. (Conj. ext.: 17.5; übrige Dimensionen normal).

Nach 5tägiger Vorbehandlung (warme Vaginalspülungen mit Kaliumpermanganat) nahm ich am 24. Mai 1931 die Operation vor.

Die Portio wurde angehakt und, nach querer Durchschneidung der Narbe im rechten Scheidengewölbe, soweit wie wöglich zum Introitus heruntergezogen.

Nach der Anlegung eines Querschnittes im vorderen Scheidengewölbe (zwischen der Portio und dem hinteren Fistelrand) wurde die Blase stumpf abgeschoben, bis die Plica vesico-uterina sichtbar wurde.

Jetzt wurde der vordere und die seitlichen Fistelränder mit feinen Kocherklemmen gefaßt und die Blasenwand (der Fistelrand) von der Vaginalschleimhaut abpräpariert. Die Mobilisierung der seitlichen Ränder der Blase stieß auf große Schwierigkeiten, besonders links am Schambeinast, wo narbige Verwachsungen bestanden. Schließlich gelang es, die Blase soweit zu befreien, daß die Ränder der Blasenöffnung ohne besondere Spannung durch versenkte Seidenknopfnähte vereinigt werden konnten. Nach der ersten Etage wurde eine zweite Etage Seidenknöpfe angelegt, wobei vorn die Blasenwand (Muskularis), hinten die (nicht eröffnete) Plica vesicouterina vereinigt wurden.

Es wurde also in der Art einer „Imperitonisatio vesicae" nach *Mackenrodt* geschaffen, wodurch die genähte Fistel eine gute Unterpolsterung erhielt.

Die vaginalen Wundränder wurden ebenfalls durch Seidenknöpfe vereinigt. Einführung eines Dauerkatheters auf 4 Tage. Am 5. Tage wurde er entfernt, wonach die Miktion spontan alle 1—2 Stunden erfolgte. Am 8. Tage wurden die vaginalen Nähte entfernt. Heilung per primam.

Im Laufe der ersten Woche wurden danach täglich Spülungen der Blase vorgenommen, da eine deutliche Cystitis bestand. Die Kapazität der Blase erwies sich dabei sehr gering (etwa 40 – 50 ccm).

Nach 2 Wochen Entlassung in gutem Zustand.

Objektiv wurde eine stark verkürzte, vordere Scheidenwand, niedrigstehende, nach vorn gerichtete Portio vaginalis und per primam geheilte Fistelnaht nachgewiesen.

Die Patientin uriniert spontan alle eineinhalb Stunden. Der Urin ist trüb und leukozytenreich.

Die weitere Behandlung der Cystitis wurde ambulatorisch ausgeführt.

Es gelang uns also, durch einen einzigen Eingriff das schwere Leiden der Kranken zu beseitigen.

11. Fall: 1932.

Lehmann, F. (54): (Verhandlungen der Gesellschaft für Geburtshilfe und Gynäkologie zu Berlin vom 8. Juli 1932. Demonstration des Herrn *F. Lehmann*: Totaler Prolaps der Blase durch eine Fistel. [Auszug]).

Die Patientin (das Alter ist nicht angegeben. Sie hat einen „erwachsenen Sohn", darum kann man das fünfte Jahrzehnt als untere Altersgrenze annehmen) hat im Jahre 1921 eine extrauterine Schwangerschaft durchgemacht, die operiert wurde und glatt verlief.

Im Herbst 1922 begann die Patientin unregelmässig zu bluten. Aufnahme in ein Berliner Krankenhaus. Es wurde ein Uteruscarcinom konstatiert und eine Röntgen-Radiumbehandlung durchgeführt. Nach 4 – 5 wöchentlichem Krankenhausaufenthalt weitere ambulante Behandlung. Im Mai 1923 begann die Patientin Stuhlgang durch die Vagina zu verlieren. Wiederaufnahme ins Krankenhaus. Nach ca. 6 Wochen wurde die Patientin in das Hufeland-Hospital entlassen, wo sie 1 Jahr verblieb.

Als sie ungefähr 4 Wochen dort war, verlor sie auch den Urin. Erst wenig, dann vollständig. Beim Bewegen nach dem Aufstehen trat vollständiger Blasenprolaps ein. *Lehmann* demonstriert nun wie folgt:

Man sieht zwischen den Labien einen von roter Schleimhaut überzogenen Tumor. Die Schleimhaut ist an einzelnen Stellen etwas nekrotisch, und wenn man sie reponiert, fühlt man, daß es die Blase ist, die durch eine Fistel in die Scheide vorgefallen ist. Die Fistel ist mindestens fünfmarkstück- oder kleinhandtellergroß. Hält man die vorgefallene Blase mit einem Spekulum zurück, so sieht man links unten den linken Ureter, der in normalen Intervallen den Urin, der klar zu sein scheint, ausstößt. Bei näherer Untersuchung der Patientin findet man folgendes: Die Harnröhre ist nur 2,5 cm lang. Wenn man einen Katheter einführt, kommt er nach 2,5 cm wieder heraus und ist in dem freien Lumen vorhanden. Die vorderen Ränder der Fistel liegen den absteigenden Schambeinästen auf, sind auf diesen wenig verschieblich, links etwas mehr als rechts. Geht man nach hinten, um die hintere Zirkumferenz abzutasten, kommt man auf ein straffes Gewebe, das quer verläuft. Wenn man von diesem Gewebe weiter nach hinten geht, gleitet man mit dem Finger in den Mastdarm und fühlt, daß sich dieses Gewebe im Mastdarm nach den Seiten und hinten als scharf vorspringender Ring fortsetzt. Es findet sich also im Rektum eine Striktur, die so eng ist, daß man mit dem Finger nicht hindurch kann. Von Uterus oder Portio ist nichts zu spüren. Der Uterus steckt wahrscheinlich irgendwo in dem narbigen Gewebe. Die Striktur im Rektum verhindert eine genauere Palpation. Die ursprüngliche Erkrankung scheint geheilt zu sein. Wenn die Patientin liegt, geht der Prolaps zurück. Der Urin ist getrübt und sauer. Er enthält nur wenig Eiweiß, keine Zylinder. Es ist wahrscheinlich, daß die linke Niere

noch gut funktioniert. Die Patientin ist leidlich arbeitsfähig. Sie trägt ein Urinal. Wenn es fest angezogen ist, wird die Patientin nicht naß.

Lehmann bemerkt noch, daß der Prolaps nicht nur beim Liegen zurückgeht, sondern sich auch zusammenzieht, wenn z. B. die Patientin mit den Händen in kaltem Wasser manipuliert.

Der Prolaps der Blase besteht bereits seit 9 Jahren. In dieser Zeit ist der Zustand der Patientin, was sehr bemerkenswert ist, nicht schlimmer geworden. *Lehmann* schließt daraus, daß keine wesentliche Infektion der linken Niere vorliegt. Er hat die Patientin bisher ein Jahr beobachtet und glaubt, ihr nun doch zu einer Ureterenimplantation in den Darm (nach *Coffey-Mayo)* raten zu können.

12. Fall; 1934.

Werhatzky, *N. P.* (105): (Aus der Spitalklinik für Geburtshilfe und Gynäkologie des Medizinischen Instituts in Charkow. Vorstand: Prof. Dr. Alexander *Mandelstamm.*)

Patientin Anna G., 45 Jahre alt, trat am 9. Febr. 1932 (Nr. 1206) in die Klinik ein mit Klagen über vollständige Harninkontinenz und Hervortreten einer Geschwulst aus der Schamspalte.

Die Patientin ist seit 25 Jahren verheiratet, hatte 4 Geburten, die erste, normale Geburt 1 Jahr nach der Verheiratung, die zweite Geburt vor 16 Jahren wurde durch Querlage mit Vorfall eines Armes kompliziert. Die Frucht wurde von einer Hebamme extrahiert. Vier Tage nach diesem Eingriff bemerkte die Patientin ständigen Harnfluß aus der Vagina. Seither 16 Jahre lang absolute Harninkontinenz. Die letzte Geburt erfolgte vor 10 Jahren ohne Komplikationen am Ende einer normalen Schwangerschaft. Seither ist die Kranke steril. Menses normal.

Bei der Untersuchung fand man eine aus der Scheide hervortretende eigenartige, grellrote Geschwulst, die etwa von der Größe einer kleinen Aprikose war und sich vergrößerte, wenn die Kranke preßte. Der Tumor ist bei der Berührung sehr schmerzhaft und blutet etwas.

Wegen heftiger Schmerzen ist die Untersuchung erschwert. Bei dem vorsichtigen Einführen eines Fingers kann man an der vorderen Vaginalwandung eine Öffnung palpieren, die zwei Finger durchläßt; mit einiger Mühe läßt sich die Geschwulst durch diese Öffnung reponieren. Die Cervix ist nicht zu bestimmen, Gebärmutter in Retroflexio, von normaler Größe, etwas beschränkter Beweglichkeit, die Adnexe lassen sich nicht deutlich palpieren; Dammriß 2. Grades, in der Umgebung der Geschlechtsteile Harnekzem. Bei der Untersuchung mit Spekulum und einem in die Urethra eingeführten Katheter (die Urethra war in ihrem ganzen Verlaufe nicht zerstört) stellte es sich heraus, daß die Öffnung der vorderen Vaginalwandung nichts anderes, als eine große Harnblasenscheidenfistel war, durch welche die ausgestülpten Wandungen der Harnblase hervortraten, indem sie aus der Schamspalte in Form eines Tumors hervorquollen.

Harn von alkalischer Reaktion, spez. Gewicht 1028, Eiweiß 0,4%, Leukozyten und (frische) Erythrozyten 2—5 in einem Teile des Gesichtsfeldes. Nierenepithelien und hyaline Zylinder vereinzelt ab und zu im Gesichtsfeld.

Während des 2 Wochen langen Aufenthaltes der Kranken in der Klinik wurde zweimal täglich eine Blasenspülung vorgenommen und die Scheide mit einer Kaliumpermanganatlösung ausgespritzt, außerdem warme Sitzbäder (Harnekzem); es gelang, das Ekzem zum Schwinden zu bringen und die entzündlichen Alterationen der Harnblase herabzusetzen; die Reaktion des

Harns wurde sauer. Am 23. Februar 1932 Operation unter allgemeiner Äthernarkose (Prof. *A. E. Mandelstamm*). Die Portio wurde so weit wie möglich zum Introitus vaginae herabgezogen; Schnitt an der Grenze der Fistelränder; Abpräparieren der Harnblasenwandung von der Vaginalschleimhaut. Um die hintere halbe Zirkumferenz der Fistel zu mobilisieren, wurde dieselbe von der vorderen Cervikaloberfläche an bis zur Plica vesicouterina abgetrennt. Die Ablösung der Fistelränder von der vorderen Zirkumferenz erwies sich aus technischen Gründen als schwierig, weil derbe, narbige Gebilde vorlagen. Als man die Harnblase abpräparierte, riß ihre Schleimhaut ein. Nach Erzielung einer genügenden Mobilisierung der Fistelränder wurden versenkte Nähte in zwei Schichten (Etagen) auf die Muskularis der Blase aufgelegt. Die Vaginalwunde wurde mit seidenen Knotennähten geschlossen. Einführung eines Dauerkatheters. Am 7. Tage Entfernung des Katheters. Spontanes Urinieren nach $1-1^1/_2$ Stunden; schneidende Schmerzen beim Harnlassen, deswegen systematische Blasenspülungen, wobei es sich zeigte, daß die Kapazität der Blase sehr gering war; etwa 50 ccm. Am 9. Tage Entfernen der Vaginalnähte. Bei Spekulumuntersuchung fand man in der rechten Hälfte der Vaginalwunde eine geringe oberflächliche Gangräneszenz.

Während der folgenden 14 Tage, in denen die Kranke in der Klinik blieb, urinierte sie spontan alle 2–3 Stunden; die schneidenden Schmerzen beim Urinieren ließen allmählich nach. An Stelle der Gangräneszenz Heilung per secundam. Am 22. Tage in gutem Zustand entlassen.

13. Fall: 1935.

Kirwin und *Lowsley* (49): (Aus dem Departement of Urology, James Buchanan Brady Foundation, New-York Hospital, New-York.) (Übersetzung aus dem englischen.)

Die Patientin war 35 Jahre alt, als sie zum ersten Male in die Behandlung der Autoren kam. Sie machte Angaben über „Harnbeschwerden", die seit ihrer einzigen Entbindung, die vor 13 Jahren war, bestanden. Während der letztvergangenen zwei Jahre war die Menstruation schmerzhaft; in den unmittelbar vorhergegangenen 4–6 Monaten bestand übermäßiger Fluor. Keine Angaben über eine Verletzung oder infectio venerea. Die Pat. wurde bereits früher fünfmal wegen ihrer Beschwerden operiert, aber ohne Erfolg. Während der letzten 3 Monate 10 Kilo Gewichtszunahme.

Die körperliche Untersuchung ergab (außer der Genitalgegend) nichts von Bedeutung. Über der Mitralis war ein praesystolisches Geräusch zu hören, ebenso ein Geräusch über der Herzspitze. Letzteres änderte sich, wenn die Lage der Patientin wechselte. Die Betrachtung der Genitalgegend ergab entzündete, ekzematöse Haut. Ursache: ständiger Harnfluß über diese Partien. Es war ein fast kompletter Prolaps der Blase in die Vagina vorhanden. Der prolabierte Teil ragte aus der Vulva heraus (Abb. 2). Am 26. Oktober 1932 wurde unter Lachgasnarkose in Rückenlage der Patientin eine genaue Untersuchung vorgenommen. Die Blase war in die Vagina ausgestülpt und zwar durch eine Öffnung, die das Orif. ext. urethrae zu sein schien, obgleich sie die Größe von ungefähr eines „half-dollar" hatte. Der äußere Muttermund konnte nicht festgestellt werden; an seiner normalen Stelle war nur Narbengewebe zu sehen. Bei genauer Betrachtung der Vaginalwandung zeigte sich rechts von der ausgestülpten Blase eine kleine Öffnung, die als Orif. ext. urethrae erkannt wurde. Was zuerst als Orif. ext. urethrae angesehen worden war, stellte sich nun als Fistelöffnung heraus, wahrscheinlich herührend von einem beträchtlichen Scheidenriß bei der Geburt vor 13 Jahren, die es der Blase möglich machte, sich in die Vagina auszustülpen. 10 ccm Indigocarmin intravenös injiziert wurden nach 15

Minuten ausgeschieden. Die Ureteren konnten nicht festgestellt werden.

1. Eingriff (2. November 1932): Spinalanaesthesie. Zurückbringen der Blasenschleimhaut mittels Gazetampon. Unterminierung der Fistelränder von der Scheide aus. Ablösung der Hinterfläche der Blase bis zum Trigonum, Ablösung ihrer seitlichen Wände. In Rückenlage der Patientin Eröffnung des Spatium praevesicale vom *Pfannenstiel*'schen Querschnitt aus. Vorziehen und Eröffnen der Blase. Schluß der Fistelöffnung vom Cavum vesicae aus. Zwei Zigarettendrains ins Cavum Retzii. 6 Wochen später besteht noch eine für die Kleinfingerkuppe durchgängige Fistel.

2. Eingriff (21. Dezember 1932): 2 Monate später. Spinalanästhesie. Lösung der Verwachsungen um die Fistel herum soweit, daß die Wundränder mühelos zusammengelegt werden können. Schluß der Scheiden- und Blasenwunde durch Catgutnähte. Verstärkung durch eine darübergelegte fortlaufende Naht. Einlegen eines Pezzerkatheters in die Blase von der suprapubischen Inzision aus. Hebedrainage. Entlassung nach 2 Monaten (25. II. 1930) ohne völlige Kontinenz.

Wiederaufnahme wegen Cystocele und geringgradiger Inkontinenz. Versuch eines Schlusses der Fistel durch Silberdrähte; ohne Erfolg. Einige Monate später plastische Deckung der Fistelöffnung durch Hautlappen; gleichzeitige suprapubische Drainage zur Ableitung des Harnes, Trotz guten Anheilens des Transplantates leichte Inkontinenz.

Die Patientin schreibt im Mai 1934 an die Autoren: „Ich muß sagen, daß ich mich wie neugeboren fühle; 14 Jahre lang konnte ich meine Beine nicht übereinanderlegen, aber jetzt kann ich es mit Leichtigkeit; auch kann ich zwei Meilen weit gehen, ohne daß mich der Prolaps quält . . . . Wenn auch die Opera-

tion von endgültigem Erfolg nicht begleitet war, so ist mir doch anderweits sehr viel geholfen."
(Die Abbildung 2 ist der Original-Arbeit entnommen.)

14. Fall: 1936.

II. Gynäkologische Universitätsklinik, München.

Vorgeschichte: Frau M. Sch., Installateursgattin, geb. am 8. März 1867, bisher nie ernstlich krank gewesen. Periode: Beginn mit 14 Jahren, regelmäßig alle 28 Tage, Dauer 6—8 Tage, mit Krämpfen. Menopause seit dem 44. Lebensjahre.

Schwangerschaften: 5 partus (alle spontan), 2 abortus. 1911: Letzte Menses. 17 Jahre Menopause.

1928: Mai-August 1928 Metrorrhagien und übler Fluor. Im September 1928 wird anderwärts ein primäres Vaginacarcinom (hist.: Plattenepithelcarcinom) diagnostiziert und kombiniert mit Röntgen und Radium bestrahlt. Gewicht der Patientin: 65,5 kg.

Damaliger Befund: Im Introitus, dicht an der Vulva, vom Urethralwulst bis über die hintere Kommissur, erstreckt sich ein geschwürig zerfallender, bei Berührung leicht blutender Defekt von ungefähr Dreimarkstückgröße. Die Grundinfiltrate sind noch wenig ausgeprägt; der Defekt ist auf der Unterlage noch gut verschieblich. Das anschließende Parakolpium ist besonders nach hinten etwas infiltriert. Die rechten Leistendrüsen sind leicht vergrößert und verhärtet; links nichts tastbar.

Diagnose: primäres Vagina-Carcinom.

Nach Bestrahlung findet eine Rückbildung der Infiltrate statt, auch der vergrößerten Leistendrüsen. Die Scheide ist danach stark verklebt und nur noch ein fingergliedlanger, narbiger Trichter.

Die Patientin bleibt anschließend drei Jahre beschwerdefrei.

August 1931: Recidiv am rechten Labium minor. . .

Elektrokoagulation und nochmalige Radiumbehandlung. Völliger Schwund des Recidivs. Gewicht der Patientin: 70,3 kg.

Oktober 1932: Nach erneuter Beschwerdefreiheit wiederum Recidiv am Ende des Scheidentrichters. Excision: Plattenepithel-Carcinom. Gewicht der Patientin: 78,4 kg. Es werden wiederholte, verchiedenartige Radiumbehandlungen vorgenommen (Moulagen, Distanzbestrahlungen, Spickung), die sich bis August 1933 hinziehen, da die carcinomverdächtigen Infiltrationen in der Umgebung des Scheidentrichters nicht schwinden.

August 1933: An Stelle des glatten, narbigen Scheidentrichters bildet sich jetzt ein speckig-schmieriger Belag, der sogar auf die Labien und den Damm, die ödematös geschwollen sind, übergreift (Strahlenschädigung). Excisionen an verschiedenen Stellen ergeben kein Carcinom mehr. Gewicht der Patientin: 75,9 kg.

Oktober 1933: Der schmierig belegte Scheidentrichter reicht vorn bis zum Orif. ext. urethrae. Das Labienödem ist etwas zurückgegangen. Vom Rektum aus fühlt man immer noch derbe Infiltration, besonders der hinteren Scheidenwand. Gewicht der Patientin: 71,9 kg.

Januar 1934: Blasenscheidenfistel!

April 1934: Mangels häuslicher Pflege erfolgt Aufnahme in die II. Gynäkologische Universitäts-Klinik in München. Die Kranke steht bis heute in wechselnd stationärer und ambulanter Behandlung. Keine weitere Strahlentherapie.

Aufnahmebefund:

Inspektion: Die Labien sind leicht ödematös verschwollen. An Stelle des Introitus' ist ein gut fingergliedlanger, allseits mit schmierigen, grauweißlichen nekrotischen Fetzen belegter Trichter vorhanden. Die Labien sind in ihren hinteren, unteren Partien, sowie die Dammgegend bis nahe an den Anus in die nekrotische Trich-

terbildung einbezogen. Am vorderen, oberen Ende des Scheidentrichters sieht man durch die fingerbreite Fistelöffnung die himbeerfarbene Blasenschleimhaut kirschgroß sich vorwölben.

Palpation: Schon die leiseste Berührung des Scheidentrichters und der Blasenschleimhaut ist äußerst schmerzhaft. Die Ränder und die Umgebung des schmierig belegten Trichters fühlen sich, auch vom Rektum aus, derb an (strahlensklerotisch). Gewicht der Pat. 75,7 kg.

Januar 1935: Trotz monatelanger, lokaler Behandlung mit verschiedenen Salben und Kamillensitzbädern kann eine Reinigung des Geschwürsgrundes von den nekrotischen Partien nicht erreicht werden. Die nekrotischen Bezirke an der Vulva und am Damm schreiten sogar vorwärts. Die Vorwölbung der Blasenschleimhaut durch die Fistelöffnung hat inzwischen Kastaniengröße erreicht. Gewicht der Patientin: 75,0 kg.

Juni 1935: Nach Eichenrindensitzbädern und Fissan-Pasta-Behandlung verschwinden die entzündlichen Infiltrationen; die nekrotischen Fetzen stoßen sich ab; Reinigung und narbig-schwielige Ausheilung des Geschwürsgrundes im Bereich der Vulva und des Dammes. Nur der kurze Scheidentrichter zeigt noch nekrotische Bezirke, besonders im Bereich der hinteren Scheidenwand. Die invertierte, himbeerrote Blase stülpt sich aus der Fistelöffnung etwa mandarinengroß bis vor die Vulva aus. Auf der Höhe der Vorwölbung zeigt sich beginnende Verhornung des Pflasterepithels. Bei rectaler Untersuchung können keine Infiltrate in den Parametrien und am Parakolpium getastet werden. Die unmittelbare Umgebung des Scheidentrichters ist schwielig, strahlenklerotisch. Gew. der Pat.: 74,0 kg.

Zu diesem Zeitpunkt wird die Ureterenimplantation in den Darm mit gleichzeitiger Ventrofixation der Blase erwogen, da eine Vernähung der Blasenscheidenfistel in Anbetracht der vorausgegangen, intensiven

Bestrahlungen unmöglich ist. Zur Feststellung der anatomischen Beschaffenheit der oberen, ableitenden Harnwege wird eine intravenöse Pyelographie vorgenommen. Die Röntgenaufnahme nach der intravenösen Injektion des Kontrastmittels ergibt folgendes:

Das linke Nierenbecken, sowie die Kelche 1. und 2. Ordnung, sind erweitert. Nach dem Grade der Erweiterung kann man nicht von einer ausgesprochenen Hydronephrose reden. Die anatomischen Verhältnisse würden in diesem Falle mit dem von *Pflaumer* (Erlangen) angegebenen Ausdruck „Pyelektasie" gekennzeichnet. Der abdominelle Teil des linken Harnleiters ist, in distaler Richtung zunehmend, zu Bleistiftdicke erweitert. Der pelvine Teil des linken Ureters zeigt ein etwas größeres Kaliber. Der juxtavesical gelegene Abschnitt des linken Harnleiters verjüngt sich spindelig.

Die rechten ableitenden Harnwege ergeben folgenden Befund: Das Nierenbecken ist kugelig aufgetrieben. Der Grad der Erweiterung dieses Beckens berechtigt zu der Diagnose *Hydronephrose.* Der abdominelle Ureterabschnitt rechts ist nur zum geringsten Teil zur Darstellung gekommen. Man sieht in der Mitte dieses Abschnittes eine Erweiterung. Auch der pelvine Teil der rechten ableitenden Harnwege ist nur zum Teil auf der Aufnahme zu studieren. Sein proximaler Abschnitt zeigt eine zwar mäßige, jedoch deutliche Dilatation. Die Pars juxtavesicalis ist nicht zur Darstellung gekommen.

Die Kranke ist für eine Operation nicht zu gewinnen. Sie hat sich mit ihrem Zustand abgefunden.
November 1935: Die narbige Ausheilung in den nekrotischen Bezirken hat weitere Fortschritte gemacht. Die Blasenschleimhaut ist bindegewebig induriert und nicht mehr so hochrot injiziert. Der Allgemeinzustand der Kranken bessert sich ständig. Gew. der Pat. 78,5 kg.

Juli 1936: Die Wunden am Introitus sind restlos narbig ausgeheilt. Die Blase ist vollständig invertiert und liegt als apfelgroßer, samtartig weicher, rötlich-feuchter Tumor vor der Vulva. Auf dem Scheitelpunkt der prolabierten Blase hat sich eine hahnenkammähnliche Verhornung des Pflasterepithels der Schleimhaut von der Größe eines Zwetschgenkernes gebildet.

Schiebt man die prolabierte Blase auf die linke Seite hinüber, so tritt rechts die vesikale Uretermündung deutlich zutage; links ist von einer Uretermündung nichts zu sehen. Die Fistelöffnung hat inzwischen die Größe eines Fünfmarkstückes erreicht. Trotz wiederholter Vorstellungen, sich einer Operation zur Beseitigung des lästigen Prolapses und der Inkontinenz zu unterziehen, verweigert die Kranke hartnäkkig ihre Einwilligung. Sie hat sich mit ihrem Zustand abgefunden.

* * *

Aetiologie.

Bevor auf die Aetiologie der Blaseninversion im allgemeinen eingegangen wird, soll Aufschluß gegeben werden über:

1. die Ursachen der Fistelbildung im einzelnen Fall,
2. den zeitlichen Ablauf der Inversion der Blase.

ad 1.: Fall 1 (*Kirwin* und *Lowsley* [49]): Angaben fehlen.

Fall 2 (*Szabó* [95]): Die Blasenscheidenfistel entstand während der mittels Dekapitation beendeten Geburt.

Fall 3 (*Grouzdew* [36]): Die Patientin begann nach der 5. Geburt, die sehr schwer war, über Harninkontinenz zu klagen.

Fall 4 (*Haub* [40]): Die wegen des Carcinoms angewandte Mesothorium-Therapie hatte die Fistelbildung zur Folge.

Fall 5 (*Latzko* [52]): Die Fistelbildung geht auf einen Zangeneingriff zurück.

Fall 6 (*Bengolea* [5]): wie Fall 5.

Fall 7 (*Timofeeff* [97]): Angaben fehlen.

Fall 8 (*Fornero* [28]): Die Fistel bildete sich im Anschluß an eine schwere Geburt, die aber ohne Eingriff vonstatten ging.

Fall 9 (*Markoff* [65]): Die letzte Niederkunft der Patientin war durch eine Querlage mit Vorfall einer Hand kompliziert. Die Geburt im Krankenhaus operativ beendet. Nach dem Eingriff konnte die Patientin den Urin nicht mehr halten, da sich eine Fistel gebildet hatte.

Fall 10 (*Mandelstamm* [62]): Die Fistel wird durch eine Zangengeburt ausgelöst.

Fall 11 *Lehmann* [54]): Ursache der Fistelbildung war eine Radiumbehandlung wegen Uterus-Carcinom.

Fall 12 (*Werhatzky* [105]): Vier Tage nach Extraktion des Kindes, das sich in Querlage befand, wurde die Frau inkontinent.

Fall 13 (*Kirwin* und *Lowsley* [49]): Die Fistel entstand nach der einzigen Entbindung der Patientin.

Fall 14 (II. gynäk. Univ.-Klinik, München): Die Fistel ist die Folge einer intensivsten Röntgen-Radiumbehandlung.

Die Tabelle Nr. 1 gibt eine Übersicht über die Zahl der Fistelfälle, geordnet nach den beiden großen Gebieten Geburtshilfe und Gynäkologie.

Die Tabelle Nr. 2 soll die Tabelle Nr. 1 chronologisch aufteilen.

Anzahl der Fälle	Zeitspanne	Geburtshilfe		Gynäkologie		Entstehung unbekannt
		ohne Eingriff	mit Eingriff	gynäk. Operat.	Roe-Rad.	
14	86 Jahre	3	6	–	3	2

Tabelle Nr. 1

Die allbekannte Tatsache, daß sich in der letzten Zeit als hauptsächlich auslösende Faktoren bei der Entstehung von Blasenscheidenfisteln die überdosierte Radiumbehandlung und gynäkologische Operationen in den Vordergrund schieben, ist aus den Tabellen nicht zu erkennen, da auch Fälle aus Rußland, Polen und Südamerika aufgeführt sind.

Fall	mitgeteilt im Jahre	Geburtshilfe		Gynäkologie		Bemerkungen
		ohne Eingr.	mit Eingr.	gyn. Oper.	Roe-Rad.	
Kirwin und *Lowsley, 1850*	1935					Entstehung unbekannt
Szabó	1897		ja			Dekapitation
Grouzdew	1907	ja				
Haub	1922				ja	Bestrahlung mit Mesothorium
Latzko	1924		ja			wahrscheinlich Zange
Bengolea	1924		ja			Zange
Timofeeff	1929					Entstehung unbekannt
Fornero	1930	ja				
Markoff	1930		ja			Querlage mit Vorfall einer Hand
Mandelstamm	1931		ja			Zange
Lehmann	1932				ja	
Werhatzky	1934		ja			Querlage mit Vorfall eines Armes
Kirwin und *Lowsley*	1935	ja				
II. gynäk. Univ.-Klinik, München	1937				ja	

Tabelle Nr. 2

ad. 2.: Über den zeitlichen Ablauf der Inversion der Blase sind nur teilweise genauere Angaben gemacht. Im einzelnen wird folgendes berichtet: Im Falle *Kirwin* und *Lowsley* (49) von 1850 sind keine Angaben vorhanden. *Szabó* (95) berichtet nichts genaueres, lediglich, daß die Pat., bei der die invertierte Blase vor der Vulva liegt, vor 9 Wochen, während einer Geburt, eine Blasenscheidenfistel bekam. Die Inversion ist also in diesen 9 Wochen vor sich gegangen. *Grouzdew* (36) schreibt, daß seine Patientin bald nach der 5. Geburt an Harninkontinenz zu leiden begann, wobei sie zugleich das Gefühl hatte, daß ihr etwas aus der Schamspalte vorfalle. Der Prolaps kann noch nicht sehr groß gewesen sein, denn es folgte nach 1 Jahr noch eine Geburt, ohne daß der Prolaps dabei gestört zu haben scheint. Erst 2 Jahre nach der letzten Geburt verspürte die Patientin einmal plötzlich, während sie eine schwere Arbeit verrichtete, daß der Vorfall sich vergrößert habe. Im Falle *Haub* (40) gibt die Patientin an, sie hätte seit ein paar Tagen einen Vorfall. Die Fistelbildung lag ein Jahr zurück. Aus dem Bericht *Latzko's* (52) ist zu entnehmen, daß bei seiner Patientin zwischen Fistelbildung und Aufnahme in die Klinik 14 Monate liegen. In dieser Zeit ist die Inversion der Blase, wohl allmählich, vor sich gegangen. Bei *Bengolea* (5) wird ebenfalls nichts genaueres angegeben. Seinen Angaben ist lediglich zu entnehmen, daß die Fistelbildung vor 5 Jahren stattgefunden hat. Die Patientin konsultierte in der Zwischenzeit viele Ärzte, in erster Linie wohl wegen der Inkontinenz. Wann von ihr der Prolaps bemerkt wurde, ist nicht angegeben. Im Falle *Fornero* (28) kann man nur feststellen, daß

die vesicovaginale Fistel vor 18 Jahren bei einer Geburt entstanden ist, 4 Jahre später wieder eine Geburt stattfand, und daß bei Beginn der Behandlung (15 Jahre nach der letzten Geburt) die Schleimhaut der evertierten Blase mit üppigen Wucherungen bedeckt war. Letzteres läßt erkennen, daß der Prolaps schon längere Zeit bestanden haben muß. Es ist anzunehmen, daß die Blase erst nach der zweiten Geburt in grösserem Maße prolabiert ist, sodaß zwischen Fistelbildung und Inversion ein Zeitraum von mehreren (im äußersten Falle 15) Jahren liegt. Über den zeitlichen Ablauf der Inversion bei *Timofeeff* (97) sind keine Hinweise vorhanden. *Markoff* (65) macht über seine Patientin genauere Angaben. Die Fistel entstand vor 13 Jahren. Es folgten 4 operative Eingriffe. Die Fistel blieb in statu quo erhalten. In den letzten 3 Jahren konnte die Patientin das allmähliche Vorfallen der Blase beobachten. Bei *Mandelstamm* (62) findet sich nur folgende kurze Bemerkung: „Die Patientin klagt über fortwährenden unwillkürlichen Abgang des Urins durch die Scheide im Laufe von 12 Jahren und den Vorfall einer Geschwulst aus der Scheide." *Lehmann* (54) berichtet, daß seine Patientin während stationärer Behandlung wegen einer rectovaginalen Fistel auch eine vesicovaginale Fistel bekam (Folge einer Radium-Behandlung wegen Uteruscarcinom). Als dann die Patientin aufstand und sich bewegte (was nach ca. $^1/_2$ Jahr erfolgte) trat die Inversion der Blase ein. *Werhatzky* (105) schreibt in seiner Arbeit, daß die Patientin erst 14(!) Jahre nach der Fistelbildung die Entstehuug des Prolapses spürte und zwar in einer Zeit, in der sie körperlich schwer arbeitete und auch stark ab-

gemagert war. *Kirwin* und *Lowsley* (49), Fall 1935, geben keinerlei Anhaltspunkte, wann die Inversion der Blase erfolgte. Die Fistel entstand vor 13 Jahren. Bei der in der II. gynäkologischen Universitäts-Klinik in München behandelten Patientin entwickelte sich der vollständige Prolaps im Laufe von $2^1/_2$ Jahren. Je mehr sich die Fistelöffnung durch das schrumpfende Narbengewebe vergrößerte, ein desto größerer Anteil der Blase prolabierte.

Die Tabelle Nr. 3 gibt eine Übersicht über Alter bei Inversion, Anzahl der Schwangerschaften und Zeit zwischen Fistelbildung und Inversion. Die Tabelle Nr. 4 gibt eine Zusammenstellung über die Größe der verschiedenen Fistelöffnungen.

Über die Aetiologie der Blaseninversion durch eine Blasenscheidenfistel äußern sich einige Autoren wie folgt: *Grouzdew* (36) meint, daß der Anlaß zur Entwicklung des Vorfalles hier die schwere körperliche Arbeit war, verknüpft mit bedeutender Steigerung des intraabdominellen Druckes. Als Grundursache nimmt er die Erschlaffung der Bänder der Blase und sämtlicher Beckenorgane überhaupt an. Bei der Patientin bestand Rückwärtsbeugung der Gebärmutter, Senkung derselben, sowie auch Senkung der vorderen Vaginalwand. Diese Störung des normalen, mechanischen Status' der Gebärmutter und der Scheide bleibt nicht ohne Rückwirkung auf die Lage der mit den genannten Organen in enger Verbindung stehenden Harnblase und trägt zum Vorfall der letzteren bei. *Haub* (40) sucht die Ursache des Prolapses der Harnblase in seinem Falle nur in dem Mangel an Stützgewebe, das durch die Fortentwicklung des Carcinoms schwand, und glaubt, daß das Lig. vesicoumbilicale durch die senile Atrophie seiner Patientin (69 Jahre) auch nicht mehr in der Lage war, als Aufhängeband allein das Gewicht der Harnblase zu tragen.

Fall	Alter bei Inversion	Anzahl der Schwanger-schaften	Zeit zwischen Fistelbildung und Inversion
Kirwin und *Lowsley (1850)*			
Szabó	23 Jahre	1 Geburt	9 Wochen
Grouzdew	35 Jahre	6 Geburten	ca. $3^1/_2$ Jahre
Haub	69 Jahre		$^3/_4$ Jahr
Latzko	26 Jahre	1 Geburt	14 Monate
Bengolea		1 Geburt	5 Jahre
Timofeeff			
Fornero	41 Jahre	2 Geburten	15 Jahre
Markoff	47 Jahre	6 Geburten	10 Jahre
Mandelstamm	36 Jahre	1 Geburt	12 Jahre
Lehmann	ca. 45 Jahre	1 Geburt 1 Extrauter.-gravidität	ca. $^1/_2$ Jahr
Werhatzky	45 Jahre	4 Geburten	14 Jahre
Kirwin und *Lowsley (1935)*	35 Jahre	1 Geburt	13 Jahre
II. gynäkolog. Univ.-Klinik, München	67 Jahre	5 Geburten 2 Aborte	$2^1/_2$ Jahre

Tabelle Nr. 3

Fall	Angabe über die Größe der Fistelöffnung
Kirwin und *Lowsley (1850)*	für den Zeigefinger durchlässig.
Szabó	kleintalergroßer Defekt.
Grouzdew	eine ca. zweimarkstückgroße Fistel.
Haub	
Latzko	Fistel, die einen Durchmesser von ungefähr 4 cm aufweist.
Bengolea	der Blasendefekt ist leicht für drei Finger durchgängig.
Timofeeff	ein sehr großer Defekt.
Fornero	Öffnung, durchgängig für die konisch zusammengelegten Finger einer Hand.
Markoff	Fistel, die die Größe von $2-2^1/_2$ Fingerbreiten hat.
Mandelstamm	eine zweimarkstückgroße Fistel.
Lehmann	mindestens fünfmarkstück- oder kleinhandtellergroß.
Werhatzky	Öffnung in der vorderen Vaginalwandung, die zwei Finger durchläßt.
Kirwin und *Lowsley (1935)*	Öffnung von ungefähr der Größe eines „half-dollar".
II. gynäk. Univ.-Klinik, Münch.	kleinhandtellergroß.

Tabelle Nr. 4

Er bezweifelt ferner, daß bei Jugendlichen in derartiger Lage die Festigkeit des Lig. vesicoumbilicale auf die Dauer dem Zuge der Harnblase standhalten würde. *Markoff* (65) bemerkt zur Frage der Aetiologie, daß schwere, körperliche Arbeit, die mit einer Erhöhung des intraabdominellen Druckes verbunden ist, ohne Zweifel eine hervorragende Rolle bei der Entstehung der Blaseninversion spielt. Begünstigend für diese Komplikation wirkt die Erschlaffung der Bänder der Blase und der anderen Organe des Beckens, einschließlich des Zellgewebes und des Peritoneums, das mit der Blase in Verbindung steht. Unter diesen Voraussetzungen hat die Inversion der Blase viele gemeinsame Punkte mit dem Prolapsus uteri, folglich kann man die Wichtigkeit der Unversehrtheit des Beckenbodens und der vollständigen Erhaltung seiner Funktionen nicht leugnen. *Markoff* weist noch besonders darauf hin, daß in Fällen, bei denen die Fistel seit längerer Zeit besteht, sich ein Zustand der Atonie, selbst Atrophie, der Blasenwand dazugesellen kann, verursacht durch die Inaktivität. Diese Blasenatonie soll nach seinen Beobachtungen aber nicht in allen Fistelfällen vorhanden sein, sondern offenbar an fortgeschrittenes Alter und eine bestimmte Körperkonstitution gebunden sein. *Mandelstamm* (62) erklärt den totalen Prolaps der Harnblase zum Teil durch die Größe der Fistel, zum Teil durch die lockere Befestigung der Blase mit dem benachbarten Bindegewebe. Letzteres betrachtet er als die Hauptsache, da sonst bei größeren Fisteln der Prolaps der Harnblase ein häufiges Ereignis sein müßte, was nicht zutrifft. Von großer Bedeutung ist seines Erachtens nach die anormale Lage (Retroversion) des Uterus, dank welcher der freie, breite Douglas bei jeder Erhöhung des intraabdominellen Druckes eine große Belastung erfährt, was gewöhnlich (bei Dammruptur bezw. -insuffizienz) zur Senkung der vorderen Scheiden-

wand führt (Kolpocystocele). in seinem Falle bei grossem Defekt des Blasenbodens und der vorderen Scheidenwand das Herauspressen zuerst der vorderen Blasenwand, dann der ganzen Blase begünstigte. *Latzko* und *Schiffmann* (57) schreiben folgendes: „Die Entstehung dieser Vorfälle erfolgt in der Regel allmählich, doch kann sie ausnahmsweise bei der Erschlaffung der Bekkenorgane und abnormer Steigerung des intraabdominellen Druckes ganz plötzlich erfolgen." *Werhatzky* (105) hält für die Entstehung vollständiger Inversionen der Harnblase die anormale Lage des Uterus (Retroversio uteri) von großer Bedeutung, denn dabei wird der vordere Douglas für die Darmschlingen leicht zugängig und ist allerhand Einwirkungen ausgesetzt, welche durch den erhöhten intraabdominellen Druck verursacht werden. In seinem Falle lag eine Retroflexio uteri vor. Es kam bei jeder Steigerung des intraabdominellen Druckes zu einer immer stärkeren Senkung der vorderen Vaginalwandung (Dammriß). Da die Vaginalwandung einen großen Defekt aufwies und auch die Blase einen solchen hatte, so senkten sich zuerst die Harnblasenwände, später folgte eine vollständige Ausstülpung. Als ein Hauptfaktor für die Entstehung vollständiger Inversionen der Blase führt er ferner schwere, körperliche Arbeit an, die zu gesteigertem intraabdominellen Druck Anlaß gibt. Voraussetzung ist, daß der vordere Douglas den Locus minoris resistentiae abgibt und eine Insuffizienz des Beckenbodens vorliegt.

* * *

Zusammenfassend kann über die Aetiologie folgendes gesagt werden:

Die Größe der Fistel ist von nachgeordneter Bedeutung (*Mandelstamm* [62], *Werhatzky* [105]). Sollte diese eine größere Bedeutung für die Inversion der Blase haben,

so müßten in der Literatur mehr Fälle dieser Art zu finden sein, denn große vesico-vaginale Fisteln werden häufig beobachtet. In diesem Zusammenhang sei besonders auf die Kranken der Landbevölkerung mit grossen Blasenscheidenfisteln hingewiesen, von denen nur ein ganz geringer Bruchteil eine Inversion der Blase erleidet. Das Alter der Patientinnen ist von gar keiner Bedeutung. In der vorliegenden Zusammenstellung finden sich Frauen aller Altersstufen. Die Ursache der Fistelbildung hat auf den nachfolgenden Prolaps keinen Einfluß. Frauen mit Blasenscheidenfisteln, die bei einer Geburt entstanden sind, haben genau so wie Frauen, deren Fistel durch eine Radium-Bestrahlung verursacht wurde, eine spätere Inversion der Blase erleiden müssen. Auffällig ist, daß sehr viele Patientinnen eine Rückwärtsverlagerung der Gebärmutter haben. Wird dies nicht ausdrücklich vermerkt, so ist doch von irgendwelchen Besonderheiten des Uterus die Rede (siehe Tabelle Nr. 5). Schwere, körperliche Arbeit wird als Anlaß zur Inversion angegeben (*Grouzdew* [36], *Markoff* [65], *Mandelstamm* [62], *Werhatzky* [105]), was ohne Zweifel für die genannten Fälle von besonderer Bedeutung war. Der Fall *Lehmann* (54) und der an der II. gynäkologischen Universitäts-Klinik in München beobachtete Fall lassen sogar den Schluß zu, daß es nicht einmal schwerer, körperlicher Arbeit bedarf, um die Blase zum Prolabieren zu bringen. Es genügt der physiologische, intraabdominelle Druck. Die Grundursache ist ohne Zweifel in einer Lockerung der Gewebe-Spannung und -Verspannung der Unterleibsorgane und des Beckenbodens zu sehen (*Grouzdew* [36], *Haub* [40], *Markoff* [65], *Mandelstamm* [62], *Werhatzky* [105]). Daß außer den wichtigen Umständen, wie schwere, körperliche Arbeit, große Fistelöffnung, langes Bestehen der Fistel, deren Bedeutung nicht verkannt werden soll, noch ein anderer Hauptfaktor vorhanden sein muß, geht

Fall	Angaben über den Uterus
Kirwin und *Lowsley (1850*	
Szabó	der Uterus ist nicht zu fühlen.
Grouzdew	Uterus retroflektiert.
Haub	Uterus retroflektiert.
Latzko	Von der Portio oder Cervix ist nichts zu sehen. Rektal ist der Uterus undeutlich zu palpieren.
Bengolea	
Timofeeff	
Fornero	Der Uterus ist atrophisch, wenig beweglich, schmerzempfindlich.
Markoff	Der Uterus ist klein, atrophisch, retrovertiert.
Mandelstamm	Der Uterus ist von normaler Größe, retrovertiert, fixiert.
Lehmann	Uteruscarcinom.
Werhatzky	Uterus in Retroflexio, von normaler Größe.
Kirwin und *Lowsley (1935)*	
II. gynäkolog. Univers.-Klinik, München	Der Uterus ist atrophisch und mit dem geschrumpften Narbengewebe fest verbacken.

Tabelle Nr. 5

daraus hervor, daß nicht alle Patientinnen, für die die angegebenen Umstände zutreffen, einen totalen Blasenprolaps bekommen. Auch hier sei auf die Frauen der Landbevölkerung verwiesen, von denen, wie bereits erwähnt, nur ein ganz geringer Bruchteil einen vollständigen Vorfall der Blase erleidet. Vielleicht ist eine bestimmte Konstitution notwendig (konstit. Ptose).

Anatomie.

In jedem Falle ist ein ausgedehnter Defekt der vorderen (oberen) Vaginalwand und der hinteren (unteren) Blasenwand vorhanden. Ureterzerstörungen, Zerstörungen des Blasenhalses und größerer Teile der Urethra sind besonders genau festzustellen, da diese Komplikationen für die folgende Operation wesentlich sind. Ebenso ist von außerordentlicher Wichtigkeit die Beweglichkeit einer Fistel oder ihre Fixation durch Narbengewebe. Die Retroposition des Uterus' läßt den intraabdominellen Druck ungehindert auf den freien, breiten vorderen Douglas wirken, was bei großem Defekt des Blasenbodens und der vorderen Scheidenwand das Prolabieren zuerst der vorderen Blasenwand, dann der ganzen Blase begünstigt. Es kann aber auch die hintere Blasenwand zuerst tiefer treten, wie es der Fall *Bengolea* (5) zeigt. Ein intravenöses Pyelogramm gibt über die anatomischen Verhältnisse der oberen, ableitenden Harnwege Auskunft.

Symptomatik.

Die Symptome bestehen im wesentlichen aus denen der invertierten Blase, der aufsteigenden Harnwege, der Vagina und der äußeren Genitalien. Die invertierte Blase ist bei Berührung außerordentlich schmerzempfindlich. Amenorrhoe wird bei Blasenscheidenfisteln

sehr häufig beobachtet (Amenorrhoe fistuleuse), muß aber nicht vorhanden sein (*Mandelstamm* [62]). In Fällen länger dauernder Harninkontinenz wird der Uterus gewöhnlich klein (*Joachimovits* [46]).

Diagnose.

Für die Diagnosestellung ergeben sich folgende Anhaltspunkte:

Die Patientinnen schildern bei ihrem Erscheinen alle Symptome einer Blasenscheidenfistel (Harninkontinenz, Harnekzem, Amenorrhoe u. a.). Dazu kommen Beschwerden wegen der vorgefallenen Blase. Die Kranken geben an, daß ihnen etwas „vorgefallen" sei. Dies kann allmählich geschehen sein, wie es meistens der Fall ist, oder (bei Verrichtung einer schweren, körperlichen Arbeit) plötzlich eintreten, wie es unter den 14 Fällen einmal geschildert wird (*Grouzdew* [36]). Der letztgenannte Fall ist auch der einzige, bei dem von der Patientin ein Grund wegen des Vorfalles der Blase angegeben wird. Alle von den Patientinnen unternommenen Versuche, den Vorfall durch manuelle Reposition dauernd zu beheben, blieben erfolglos. Bei Inspektion der Genitalgegend ist ein konstanter Harnfluß aus der Vulva und eine Rötung der Innenflächen der Oberschenkel zu sehen. Diese können auch mit Harnekzem bezw. Excoriationen bedeckt sein. Das Ekzem erstreckt sich in einzelnen Fällen bis zum Nabel bezw. zu den Unterschenkeln. Bei der weiteren Untersuchung der liegenden Frau mit gespreizten Beinen fällt besonders ein vor der Vulva oder im Scheideneingang liegender Tumor auf, der feucht, grellrot injiziert ist und eine samtartig-glatte Oberfläche hat. Die Größe entspricht ungefähr der einer Mandarine (bei totalem Prolaps der Blase). Die Kuppe des Tumors ist häufig mit schmierig-mißfarbenen Borken (nekrotischen Bezirken) bedeckt. Beim ersten Hinsehen denkt man unwillkür-

lich an einen Prolapsus uteri oder an ein polypenartiges Gebilde. Bei längerem Bestehen des Prolapses kann die Oberfläche der invertierten Blase bereits epithelisiert, ja sogar verhornt sein. Dann ist das grellrote Aussehen der Schleimhaut herabgemindert. Ist die Farbe dunkelrot, so muß an Inkarzeration gedacht werden (*Grouzdew* [36]).

Beginnt man mit der Palpation, so klagt jede Patientin sofort über außerordentliche Schmerzen. Eine gründliche Untersuchung ist deshalb nur in (kurzdauernder) Narkose möglich (Evipan). Das Ziel der Untersuchung ist, ein klares Bild über die pathologisch-anatomischen Verhältnisse zu gewinnen. Der touchierende Finger gleitet an dem Tumor entlang und versucht zwischen dem „Hals" des vorliegenden Gebildes und dem diesen umschließenden Gewebsring einzudringen. Bei totaler Inversion der Blase gelingt es höchstens einfingergliedlang vorwärts zu kommen. Bei partiellem Prolaps kann man entsprechend weiter vordringen. Man bekommt auf diese Weise eine Vorstellung von dem Ausmaß des Prolapses. Besonderes Interesse (wegen der folgenden Operation) ist der Feststellung der Ureterenmündungen zuzuwenden, deren Auffindung sich mitunter sehr schwierig gestalten kann. Gelingt es nicht, diese durch Inspektion zu lokalisieren, so sieht man beim Hin- und Herbewegen der invertierten Blase an den Mündungsstellen der Ureteren einige Tropfen Urin herausfließen. Nicht in jedem Fall sind die Ureterenmündungen auf der prolabierten Blasenschleimhaut zu finden. Sie können auch direkt am Fistelrand, oder noch einwärts von diesem, münden. Wenn man trotz allem die Mündungsstellen der Ureteren nicht feststellen kann, so beseitigt eine Injektion von Indigocarmin nach wenigen Minuten alle Zweifel. Die ausgeschiedene Farbstofflösung ermöglicht die genaue Lokalisation der Ureterenmündungen.

Ob es sich um einen Vorfall der Blasenwand mit allen ihren Schichten oder lediglich um einen Prolaps der Blasenschleimhaut handelt, kann durch Palpation festgestellt werden. Die gesamte Blasenwand fühlt sich dicker und fester an.

Durch Einführung eines Katheters in die Urethra kann man sich darüber Gewißheit verschaffen, inwieweit die Urethra verletzt bezw. erhalten ist.

Um die pathologisch-anatomischen Verhältnisse klar zu übersehen und die Diagnose endgültig sicherzustellen, ist die invertierte Blase zu reponieren, was meistens leicht auszuführen ist. Es bietet sich nunmehr ein exaktes Bild über Lage und Größe der Fistelöffnung. Soll aus besonderen Gründen das Cavum der Blase untersucht werden (*v. Mikulicz – Radecki* [71, Seite 322+] hat z. B. durch eine große Blasenscheidenfistel eine Filmaufnahme der Funktion eines in die Blase implantierten Ureters gemacht. Die Patientin befand sich dabei in Knie-Ellenbogen-Lage.), so macht man sich dieses am besten zugängig, in dem man die Patientin auffordert, Knie-Hand-Lage einzunehmen, die der Knie-Ellenbogen-Lage den größeren, negativen intraabdominellen Druck voraus hat. Es wird so die Blase stärker nach innen gesaugt und noch besser entfaltet. Läßt man die Patientin in Rückenlage husten oder pressen, so invertiert sich die Blase wieder.

Die Schwierigkeiten, die sich bei der Reposition des inkarzerierten Prolapses ergeben, werden, wie im Falle Grouzdew, am besten durch methodischen Druck überwunden.

Therapie.

In den angeführten Fällen wurde wie folgt therapeutisch vorgegangen:

Kirwin und *Lowsley (1850):* Nichts bekannt.

Szabó: Als Operationsmethode ist die *Freund*'sche (Heranziehung der Uteruswand zur Bedeckung der Fistel) in Aussicht genommen.

Grouzdew: Reposition der Blase mittels methodischen Druckes. Vernähung der Fistel. Einzeitig.

Haub: Reposition der Blase unmöglich. Entlassung auf Wunsch der Patientin. Nach 36 Stunden Exitus an Urämie.

Latzko: Fistelverschluß durch Naht. Einzeitig.

Bengolea: Reposition der Blase mittels einer Flachzange. Fistelverschluß durch Naht. Einzeitig.

Timofeeff: Ventrofixation der Blase. Vor 9 Monaten war eine Implantation der Ureteren in den Dickdarm wegen einer enormen Blasenscheidenfistel ausgeführt worden.

Fornero: Reposition der Blase. Fistelverschluß durch Naht und Plastik (Methode Sfameni-Speciale mit einigen persönlichen Modifikationen). Einzeitig.

Markoff: Ventrofixation der Blase. Vor 5 Jahren war eine Implantation der Ureteren in den Dickdarm wegen einer großen Blasenscheidenfistel vorgenommen worden.

Mandelstamm: Reposition der Blase. Fistelverschluß durch Naht (es wurde ähnlich wie bei einer „Imperitonisatio vesicae" nach *Mackenrodt* vorgegangen). Einzeitig.

Lehmann: Es wird die Ureterimplantation in den Darm erwogen.

Werhatzky: Reposition der Blase. Fistelverschluß durch Naht. Einzeitig.

Kirwin und *Lowsley (1935):* Reposition der Blase mittels Gaze-Tampon. Fistelverschluß kombiniert ventro-vaginal. Völliger Verschluß wird nicht erreicht. Mehrzeitig.

II. gynäk. Univ.-Klinik, München: Patientin lehnt jeden operativen Eingriff ab. Es wurden lediglich palliative Maßnahmen getroffen.

Von diesen 14 Fällen wurden 9 operiert (7 mal Fistelverschluß und 2 mal Ventrofixation der Blase). Den beiden Fällen, in denen eine Ventrofixation der Blase vorgenommen wurde, war vor einiger Zeit die Ureterenimplantation in den Dickdarm wegen großer Blasenscheidenfistel vorausgegangen. 5 Fälle blieben ohne operative Behandlung.

Die Inversion der Blase durch eine Blasenscheidenfisteln setzt natürlich eine Blasenscheidenfistel voraus. Nach Reposition der invertierten Blase erfolgt demnach eine weitere Behandlung, wie sie für Blasenscheidenfisteln erforderlich ist. Hier ergeben sich zwei Möglichkeiten:

A. Fistelverschluß.

B. Ureterenimplantation in: 1. den Darm,
2. die Haut.

ad. A: Dieser Weg wurde in der Mehrzahl der Fälle beschritten, was um so beachtlicher ist, da es sich stets um Fistelöffnungen von beträchtlichem Ausmaß handelte (s. Tabelle Nr. 4). Die Kontinenz wurde in 6 Fällen (von insgesamt 7 Fällen) völlig bezw. befriedigend wiederhergestellt (*Grouzdew* [36], *Latzko* [42], *Bengolea* [5], *Fornero* [28], *Mandelstamm* [62], *Werhatzky* [105]). Nur in einem Falle gelang es trotz verschiedener Eingriffe nicht, die Inkontinenz völlig zu beseitigen (*Kirwin* und *Lowsley [1935]* [49]). Es ergibt sich hieraus, daß keine Blasenscheidenfistel zu groß ist, um nicht einen Versuch zu unternehmen, diese zu verschließen.

Die angegebenen Operationsmethoden sind mannigfaltig; fast jeder Operateur fügt einer Methode seine persönlichen Modifikationen hinzu, was sich

aus den jeweiligen Verhältnissen und der Gechicklichkeit des betr. Arztes erklärt. Es kann sogar die Notwendigkeit bestehen, während einer Operation den vorher gefaßten Operationsplan zu ändern.

Allgemein lassen sich die Operationsverfahren einteilen (*Caffier* [15]):

I. Vaginale Methoden:

1. Fistelverschluß durch einfache Anfrischung und Naht
2. Fistelverschluß durch Lappenspaltung (Dédoublement)
3. Fistelverschluß durch Lappenverschiebung
4. Verschluß der Fistel unter zusätzlicher Einschaltung von Deckmaterial:
   a) Zwischenschaltung von Fettmuskellappen.
   b) Zwischenschaltung des Peritoneums,
   c) Zwischenschaltung des corpus uteri,
   d) Zwischenschaltung der cervix uteri.
5. Kolpokleisis.

II. Ventrale Methoden:

1. Fistelverschluß auf transvesikalem Wege,
2. Fistelverschluß auf transperitonealem Wege,
3. Fistelverschluß auf transperitoneo-vesicalem Wege.

III. Kombinierte ventro-vaginale Methoden.

IV. Harnableitungsmethoden.

Es muß jedoch eine Einschränkung gemacht werden, wenn gesagt wird, daß jede Blasenscheidenfistel operativ angegangen werden soll. Die Fisteln können ihrer Aetiologie nach gegliedert werden in solche, die entstanden sind:

1. geburtshilflich (mit oder ohne Eingriff),
2. gynäkologisch (Operation)
3. durch ein Carcinom,
4. durch schädigende Strahlenbehandlung.

Ad 1. und 2.: Fistelverschluß ist zu versuchen.

Ad 3.: Fistelverschluß kann in Ausnahmefällen gelingen.

Ad 4.: Strahlengeschädigtes Gewebe bietet keine Aussicht auf Erfolg bei Fistelverschluß. In sehr seltenen Fällen wurde beobachtet, daß das schrumpfende Narbengewebe die Fistelöffnung spontan geschlossen hat.

Eine Spontanheilung der Fisteln, die nach *Kotelnikoff* (51) in 0,003% aller Fälle eintreten soll (was wohl zu pessimistisch beurteilt ist), kommt bei so großen Fistelöffnungen, wie sie die Blaseninversion zur Voraussetzung hat, nicht in Betracht.

Zur Frage der Schmerzausschaltung sei noch bemerkt, daß (nach *Chachutov*[16]) die Lumbalanästhesie die Operation vesico-vaginaler Fisteln erleichtern soll, weil das Klaffen der Scheide dabei viel größer ist, als in Vollnarkose oder Lokalanästhesie. *Malinowsky*(61) behauptet, nach Fisteloperationen in Lumbalanästhesie mehr Heilungen, als nach solchen in Vollnarkose gesehen zu haben. Die Lumbalanästhesie wird ausgeführt mit Novocain oder Stovain. Letzteres wird besonders von *Mahfouz* (zit. nach *Caffier* [15]) empfohlen. *Sabaté*(83), der über 1000 Lumbalanästhesien ausgeführt hat, lehnt Tropacocain wegen der folgenden Kopfschmerzen und Stovain wegen seiner unregelmäßigen Wirkungen ab. Nach dem Erscheinen der Arbeit von *Jones*(47) hat er sich für Percain entschieden (20 ccm 1,5 promill. Lösung in den Lumbalsack; pro Minute 2ccm).

Für alle Fälle, die nicht durch Fistelverschluß geheilt werden konnten bezw. können, bleibt als letzte Zuflucht

ad B: 1. die Ureterenimplantation in den Darm. Liegt außerdem noch eine Inversion der Blase vor, so hat während der Implantation der Ureteren gleichzeitig die Ventrofixation der Blase und eine Kolpoperineoplastik zu erfolgen um den totalen Blasenprolaps zu beseitigen bezw. einer erneuten Inversion vorzubeugen. Der Ureterenimplantation hat eine Untersuchung der oberen, ableitenden Harnwege vorauszugehen zur Erkundung deren anatomischen Beschaffenheit.

Alle angegebenen Operationsmethoden (Coffey, Coffey-Mayo, Coffey modif., Tichow, Stilles, Markoff u. a.) gehen grundsätzlich denselben Weg; sie weichen nur in Einzelheiten voneinander ab. *Ferrándiz Senante*(27) gibt in seiner Arbeit eine ausführliche Übersicht über die Implantationsmethoden der verschiedensten Autoren, vor allem französischer, englischer und spanischer. Die Methode Coffey wird von ihm in den Vordergrund gerückt (genaue Beschreibung der 3 Operationsmethoden siehe bei *Frommolt* [30]). Die Methode *Coffey II* (Einzeitig; Einpflanzung der Ureteren in den Darm. Die Ureteren werden mit Harnleiterkathetern armiert und diese durch den Enddarm beim After nach außen geleitet. Nach erfolgter Einheilung werden die Ureterenkatheter herausgezogen) hat den Vorteil, daß sie bedenkenlos einzeitig an beiden Ureteren ausgeführt werden kann, ja sogar ausgeführt werden soll; außerdem gestattet sie die Einpflanzung auch bei sehr stark erweitertem Ureter, sowie bei Fällen von Einnierigen. Vor allem aber ist

sie die Methode der Wahl bei vesico-vaginalen Fisteln. Allerdings erfordert gerade diese Methode besondere technische Erfahrung in abdominellen Operationen, sowie auch ein spezielles Instrumentarium. Die Methode *Coffey III* (Zweizeitig; das implantierte Ureterende wird vorübergehend mit einem Catgutfaden verschlossen. Der Harnabfluß stagniert einige Tage, bis sich der Faden abgestoßen hat) wird von *Ssolowoff*(91) für den Menschen mit der Begründung abgelehnt, daß diese u. a. nicht vor Peritonitisentwicklung schütze und eine Reihe entzündlicher Komplikationen seitens der oberen Harnwege auslöse.

2. Die Ureterenimplantation in die Haut wird erwähnt von *Papin* (zit. nach *Hazanoff* und *Tzhwetadzé* [41]) und *Leznev*(56). Diese Methode hat gegenüber der Implantation in den Darm die geringere postoperative Mortalität, außerdem die Möglichkeit der unmittelbaren Spülung.

Die Hauptgründe für Mißerfolge sind nach *Smitten* (zit. nach *Breitmann* [87]) Entzündungs- und Eiterungsvorgänge an der Einpflanzungsstelle.

* * *

Zusammenfassend kann über die Therapie folgendes gesagt werden:

Nach erfolgter Reposition der Blase ist in jedem Falle operativ vorzugehen, um die Kranke von dem Blasenvorfall und den Fistelsymptomen zu befreien. Der Operationsweg ergibt sich aus den jeweiligen Verhältnissen:

Situation:	Operatives Vorgehen:
A.	
Inversion der Blase durch eine vesico-vaginale Fistel, die entstanden ist: 1. geburtshilflich (mit oder ohne Eingriff) 2. gynäkologisch (Operation)	1. Reposition der Blase. 2. Fistelverschluß.
B.	
Inversion der Blase durch eine vesico-vaginale Fistel, die entstanden ist durch: 1. Carcinom 2. schädigende Strahlenbehandlung	1. Ureterenimplantation in den Darm (Methode Coffey II). 2. Ventrofixation der Blase. (3. Kolpoperineoplastik ist wegen des strahlengeschädigten Gewebes nicht möglich).
C.	
Inversion der Blase durch eine vesico-vaginale Fistel, die durch Geburtstrauma oder gynäkologische Operation entstanden ist und durch Fistelverschluß nicht geheilt werden kann.	1. Ureterenimplantation in den Darm (Methode Coffey II). 2. Ventrofixation der Blase. 3. Kolpoperineoplastik.

Prophylaxe.

Die beste Prophylaxe der Blaseninversion durch eine Blasenscheidenfistel ist natürlich die Prophylaxe der Blasenscheidenfistel. Wird bei einer nicht zu schliessenden Blasenscheidenfistel die Ureterimplantation in den Darm ausgeführt, so hat in jedem Falle prophylaktisch die Ventrofixation der Blase zu erfolgen, um

eine spätere Inversion auszuschließen. Die gleichzeitig auszuführende Kolpoperineoplastik soll eine Gegenstütze zum intraabdominellen Druck bilden, somit normale Verhältnisse möglichst weitgehend wiederherstellen.

Prognose.

Allgemein gültige Äußerungen über die Prognose der Blasenscheidenfisteln lassen sich kaum geben, weil die Aussichten auf Heilung weitgehend von den anatomischen und besonderen Verhältnissen des einzelnen Falles abhängen. Es sei in diesem Zusammenhange eine Statistik von *Frommolt* und *Stamatiades* (31) der Stoeckel-Klinik in Berlin über das Fistelmaterial von 1926–1932 wiedergegeben:

insgesamt	90 Fistelkranke	
davon operabel	64 Fälle	(= 100%)
primäre Operationsmortalität:	2 Fälle	(= 3,1%)
Mißerfolge:	11 Fälle	(= 17,2%)
Dauererfolge:	51 Fälle	(= 79,7%)
	64 Fälle	(= 100 %)

Die Ureterimplantation in die Haut wird von *Papin* (zit. nach *Hazanoff* und *Tzhwetadzé* [41]) und *Leznev* (56) sehr befürwortet. Ersterer gibt auf Grund von 96 Fällen die Mortalität mit 24,9% an. Nach *Leznev* (56) ist die postoperative Sterblichkeit bei der Hautimplantation des Ureters zweimal geringer als bei der Implantation in den Darm (Mortalität 33,6% nach *Smitten* [zit. nach *Ssolowoff*] [90]).

Als Todesursache nach der Operation (Implantation in den Darm) wird angegeben:

1. Peritonitis (*Ssolowoff[90]*, *Markoff[64]*, *Brady* und *Shaw[9]*);
2. Pyelonephritis (*Ssolowoff[90]*, *Markoff[64]*);
3. Urämie (*Katz[48]*).

Die Sektionen ließen außerdem folgendes erkennen: Hydroureter, Pyonephrose, gangränöse Darmwandveränderungen, Ureteritis, aszendierende Pyelonephritis mit Nierenstein. Die Sektion eines Falles, der an Blasencarcinom-Recidiv gestorben war, ergab keine erweiterten Ureteren und keine Zeichen von Infektion (*Brady* und *Shaw* [9]).

Über die Aussichten der Uretereninplantation in den Darm liegen teilweise sehr entgegengesetzte Meinungen vor. *Miller* (73) hält das Verfahren für „völlig gefahrlos". *Bengolea* und *Frers* (7) betonen gegenüber *Pavlovsky* (77), daß sie im Hinblick auf seinen Fall einer angeblich unheilbaren Blasenscheidenfistel die Ureterentransplantation für zu schwerwiegend und unnötig halten. *Ssolowoff* (90) gibt als Folgeerscheinungen der Operation in einer großen Zahl von Fällen Anurie für 24–36 Stunden an. Einige Fälle bekamen schwere Diarrhoen und gangränöse Darmveränderungen. Auf letztere führt er die schleichende Spätperitonitis zurück. *Markoff* (64, 66) beobachtete nach der Operation niemals Anurie, nur 2–3 Tage Blutharnen, Durchfälle 3–4 Wochen lang. Die gefürchteten Veränderungen an der Darmwandung wurden nur einmal beobachtet bei weit fortgeschrittenem Collum-Carcinom. Bei seinem Bericht über 21 Fälle gibt er an, daß Pyelitiden lediglich als Folge ungenügender Technik entstehen (er beschreibt genau die bei den 21 Fällen angewandte Technik). *Walters*, *Waltmann* (103) berichten von 59 lebenden Patientinnen (aus der Mayo-Klinik), von denen 30 (50%) keine Niereninfektion haben. In 21% fanden sich, periodenweise auftretend, milde Infektionen. Die Intervalle dauern oft Monate, zuweilen Jahre. Intravenöse Pyelographien ergaben, wenn vorgenommen, normale Nierenbecken. *Eerland* (26) berichtet über 4 Fälle von inoperablen urethro-vesico-vaginalen Fisteln. Nach der Operation wurde Form und Funktion der

Nierenbecken und Ureteren mit Uroselektan geprüft. In einem Falle zeigte sich eine Erweiterung des rechten Nierenbeckens und Ureters, die später zurückging. In allen anderen Fällen hatten sich die Verhältnisse nach der Operation nicht verändert. *Turner*, *Grey* und *Saint* (98) haben bei 6 Patientinnen nach der Ureterentransplantation intravenöse Pyelographien vorgenommen und bei allen eine Erweiterung der ableitenden Harnwege festgestellt. Sie schreiben ferner, daß mit einer leichten Infektion immer gerechnet werden muß. Das Befinden der Patientinnen ist nach Jahren ausgezeichnet, keine klinischen Beschwerden. Der Urin füllt auch das Sigmoid und das Colon ascendens; ein Beweis dafür, daß der Urin auch in beträchtlicher Menge zurückgehalten werden kann. *Coffey* (21), der seine Methode II als Methode der Wahl bei vesico-vaginalen Fisteln bezeichnet, berichtet, daß in einer großen Zahl der operierten Fälle die Pyelographie eine Erweiterung der ableitenden Harnwege nach der Operation zeigt und eine intermittierende Pyelitis zu beobachten ist. Bei einigen Kranken konnte trotz subjektiven Wohlbefindens eine gewisse funktionelle Schädigung der Niere, sowie Erhöhung des Rest-N's im Blut konstatiert werden. *Cabot* (14) schreibt über 14 Fälle; Beobachtungszeit: 1 Fall 10 Jahre, 2 Fälle 9 Jahre, 3 Fälle 7 Jahre; kein Todesfall. In 3 Fällen konnte die intravenöse Pyelographie gemacht werden. Bei diesen war eine leichte Dilatation der Ureteren und Nierenbecken zu sehen. Zwei weibliche Patientinnen haben inzwischen geheiratet und eine bzw. zwei normale Schwangerschaften durchgemacht. Auch *Eberbach* und *Pierce* (25) berichten über eine (durch Kaiserschnitt) beendete Schwangerschaft nach Transplantation der Ureteren ins Sigmoid. Während der Schwangerschaft bestanden keinerlei Nierenstörungen. *Pierce* (78) berichtet sogar von der erfolgreichen Uretertransplantation bei einem Einnierigen. *Markoff* (64) berichtet von 13 Fällen;

in 5 Fällen Exitus, die übrigen 8 Patientinnen konnten nach 7 Jahren, 2 Jahren und nach 6 Monaten nachuntersucht werden und waren alle gesund. *Green-Armytage* (35) empfiehlt sein Verfahren (*Coffey* modif.) u. a. auch für inoperable Blasenscheidenfisteln und Blasenfisteln nach schädigender Radiumbehandlung. Von 10 operierten Fällen waren 8 erfolgreich.

Um einigermaßen einen Überblick über die Aussichten der Ureterenimplantation in den Darm zu geben, seien folgende Zahlen aus der Literatur genannt:

Mortalität:

Markoff (64)	13 Fälle:	38,5 %
Ssolowoff (90)	30 Fälle:	40,0 %
Smitten (zit. nach Hazanoff und Tzhwetadzé [41]) .	316 Fälle:	36,87 %
Smitten (zit. nach Ssolowoff [90])	755 Fälle:	33,6 %

Dauererfolge:

Walters, Waltmann (103) . . . . . 50 %

Periodenweise milde Infektionen nach Operationen:

Walters, Waltmann (103) . . . . . 21 %

* * *

Zusammenfassung der Arbeit.

Die vorliegende Arbeit gibt eine Zusammenstellung der seit 1850 bekannt gewordenen 13 Fälle von Inversio totalis vesicae urinariae durch eine Blasenscheidenfistel unter Hinzufügung eines an der II. gynäkologischen Universitäts-Klinik in München beobachteten, gleichartigen Falles. Es werden Häufigkeit, Aetiologie, Anatomie, Symptomatik, Diagnose, Prophylaxe, Therapie und Prognose besprochen.

Abb. 1. Fall Latzko (52).

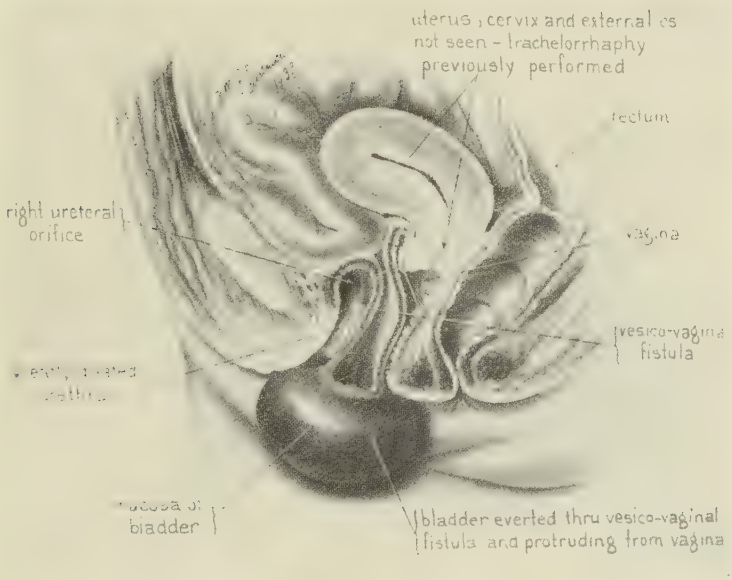

Abb. 2. Fall Kirwin und Lowsley, 1935 (49).

Die Abbildung Nr. 1 ist dem Handbuch der Urologie (A. v. Lichtenberg usw. [57])] Bd. V, Spezielle Urologie III, Seite 899, entnommen.

Literaturverzeichnis.

1 *Abel, P.* Ein Fall von komplizierter Blasenscheidenfistel mit operativer Heilung. (Zentralbl. f. Gynäk. u. Geb. 1935, S. 498–501. Ref.: Zeitschr. f. urol. Chir. Band 41, S. 251.

2 *Alessandri, R.* L'innesto degli ureteri nel retto alla Coffey-Mayo nella cura del l'estrofia vescicale e delle fistole vescico-vaginali incurabili. (Die Einpflanzung der Harnleiter ins Rectum nach Coffey-Mayo zur Behandlung der Blasenextrophie und der unheilbaren vesicovaginalen Fisteln.) Atti Soc. ital. Urol. 1933, S. 96–100. Ref.: Ber. üb. d. ges. Gynäk. u. Geb., Band 26, S. 110.

3 *Allison, P. R.* Result of transplantation of ureters more than a quarter of a century after operation. (Ergebnis einer Uretertransplantation über 25 Jahre nach der Operation.) Brit. J. Surg. 20, S. 529–531 (1933). Ref.: Zeitschr. f. urol. Chir., Bd. 37, S. 139–140.

4 *Bazterrica, E.* siehe: Bengolea, A. J., und E. Bazterrica (6).

5 *Bengolea, A. J.* Fistula vésico-vaginal con desaparición absoluta de la pared vaginal y desinserción vesical; operada y curada por primera intención. La Prensa médica argentina, Nr. 15 (1924), S. 493–496. Ref.: Ber. üb. d. ges. Gyn. u. Geb., Band 9, S. 886.

6 *Bengolea, A. J.* und *E. Bazterrica.* Die Einpflanzung der Ureteren ins Rectum, als Behandlung der unheilbaren Blasen-Vaginalfistel. (spanisch) Bol. Soc. Obstetr. Buenos Aires, 10, (1931) S. 152 u. 153.

7 *Bengolea* und *Frers,* zit. nach Pavlovsky (77).

8 *Boyd, Julian D.* Chronic acidosis secondary to ureteral transplantation. (Chronische Acidose nach Uretertransplantation.) Amer. J. Childr. 42, 366 bis 371 (1931). Ref.: Zentralbl. f. d. ges. Radiologie, Bd. 11, S. 808.

9 *Brady, Leo, and Christopher C. Shaw.* Transplantation of ureters into large intestine. A clinical and pathological study. (Transplantation der Ureteren in den Darm; klinische und pathologische Untersuchungen.) J. of Urol. 30, 449 – 462 (1933) Ref.: Ber. üb. d. ges. Gynäk. u. Geb., Band 26, S. 628 – 629.

10 *Breitmann, M. G.* Zur Technik der Implantation des Harnleiters in den Darm. Zeitschr. f. urol. Chir. 37, S. 424 – 428 (1933).

11 *Brummelkamp, R.* Implantation des Ureters in den Dickdarm nach Coffey. (holländisch). Geneesk. Tijdschr. Nederl.-Indië 72, S. 1028 – 1034 (1932). Ref.: Zeitschr. f. urol. Chir., Band 36, S. 18.

12 *Burgoyne Pasley.* Complete Inversion of the urinary bladder. The British Med. Journ. (London) Nr. 3550, S. 102 (1929).

13 *Burman, C. E. L.* A case of transplantation of the right ureter into the caecum and the left into the sigmoid five years afterwards. (Fall von Überpflanzung des rechten Harnleiters in das Coecum und des linken 5 Jahre später in das Sigmoid). Brit. J. Surg. 20, S. 44 – 48 (1932).

14 *Cabot, Hugh.* The treetment of exstrophy of the bladder by ureteral transplantation. (Die Behandlung der Blasenextrophie durch Uretertransplantation.) New England J. Med. 205, S. 706–711 (1931). Ref.: Ber. üb. d. ges. Gynäk. u. Geb., Bd. 21, S. 851.

15 *Caffier, P.* Blasenscheidenfisteln. Ber. üb. d. ges. Gynäk. u. Geb., Band 27 (1934), S. 593–620.

16 *Chachutov, S.* Operative Behandlung der vesicovaginalen Fisteln nach Verfassers Methode (russisch). Vestn. Chir. H. 70–71, S. 167–177 (1931). Ref.: Zeitschr. f. urol. Chir., Band 36. S. 77.

17 *Chaffin, Rafe, C.* Vesicovaginal fistula. A new method of postoperative treatment and a simplified method of ureterocystostomy. (Blasenscheidenfisteln. Ein neues Verfahren der postoperativen Behandlung und eine vereinfachte Methode der Ureterocystostomie.) Amer. J. Surg., N. s. 31, 484–488 (1936). Ref.: Ber. üb. d. ges. Gynäk. u. Geb. Band 32, S. 127–128.

18 *Chauvin et Vayssière.* Inversion totale de la vessie (Totale Inversion der Blase.) Journal d'Urologie, Band 33, S. 555–560 (1932).

19 *Coffey, Robert C.* Transplantation of ureters into large intestine by submucous implantation. Clinical application of technic 3. (Uretertransplantation in den Dickdarm durch submucöse Einpflanzung. Klinische Erfahrungen mit der Technik Nr. 3.) J. amer. med. Assoc. 99, S. 1320 bis 1323 (1932). Ref.: Ber. üb. d. ges. Gynäk. u. Geb. Band 24, S. 289.

20 *Coffey, Robert, C.* The relative merits of three types of technic for submucous implantation of the ureters into the large intestine. (Die Vorteile

der 3 Techniken der submukösen Harnleitereinpflanzung in den Darm.) West, J. Surg. etc., 41, S. 311–317 (1933). Ref.: Ber. üb. d. ges. Gynäk. u. Geb., Band 25, S. 570–571.

21 *Coffey, Robert C.* Transplantation des uretères dans l'intestin par la méthode sous-muqueuse. (Ureterimplantation in den Darm durch submuköse Einpflanzung.) Arch. Mal. Reins 7, S. 513–564 und S. 641–675 (1933). Ref.: Ber. üb. d. ges. Gynäk. u. Geb., Band 28, S. 710–711.

22 *Dervaux.* Sur l'inversion vésicale. Annales des maladies des organes génito-urinaires, année 29, Bd. 1, Nr. 8, 2. April 1911.

23 *Dodd, Harold.* Bilateral transplantation of ureters and colostomy for vesico-vaginal and vesico-rectal fistulae. (Doppelseitige Transplantation der Harnleiter und Colostomie bei vesicovaginaler und vesicorektaler Fistel.) Proc. roy. Soc. Med. 25, S. 1679–1681 (1932). Ref.: Zeitschr. f. urol. Chir. Band 36, S. 173–174.

24 *Douglass, Marion.* Repair of vesicovaginal fistula. (Über den Verschluß von Blasenscheidenfisteln.) Amer. J. Surg., N. s. 31, S. 558–559 und S. 569 (1936). Ref.: Ber. üb. d. ges. Gynäk. u. Geb., Bd. 32, S. 128.

25 *Eberbach, Carl W.* und *James M. Pierce.* Pregnancy terminated by caesarean section after ureteral transplantation into the sigmoid. (Eine durch Kaiserschnitt beendete Schwangerschaft nach Transplantation der Ureteren ins Sigmoid.) Surg. etc. 47, S. 540–542 (1928). Ref.: Ber. üb. d. ges. Gynäk. u. Geb., Band 15, S. 311.

26 *Eerland, L. D.* Implantation der Ureteren in das Sigmoid nach Mayo-Coffey als Behandlungsme-

thode inoperabler urethro-vesico-vaginaler Fisteln; Kontrolle des Resultats durch intravenöse Pyelographie. (holländisch). Nederl. Tijdschr. Verloskde 35, S. 151 – 168 (1932). Ref.: Zentralblatt f. d. ges. Radiologie, Band 14, S. 139 – 140.

27 *Ferrándiz Senante, Vicente.* Die Uretereinpflanzung in den Darm. (spanisch). Rev. espan. Cir. y Urol. 12, S. 400 – 433, 453 – 482 und S. 513 – 540 (1930). Ref.: Ber. üb. d. ges. Gynäk. u. Geb., Bd. 20, S. 209.

28 *Fornero, A.* Trattamento di alcuni casi di fistole vescicali con qualche variante ai dettami dello Sfameni-Speciale riguardo ad un'estesa fistola uretrovescico-vaginale con inversione vescicale, datante da 18 anni e guarita con l'intervento. (Behandlung einiger Fälle von Blasenfisteln mit einigen Modifikationen zur Technik von Sfameni-Speciale, insbesondere bei einer ausgedehnten urethrovesico-vaginalen Fistel mit Blasenausstülpung, die seit 18 Jahren dauerte und durch den chirurgischen Eingriff heilte.) Arch. Ostetr. 37, S. 185 bis 197 (1930).

29 *Frers,* siehe Bengolea und Frers, zit. nach Pavlovsky (77).

30 *Frommolt, G.* Ureterfisteln. Ber. üb. d. ges. Gynäk. u. Geb., Band 23, S. 1 – 25 (1933).

31 *Frommolt, G.,* und *Stamatiades, A.* Über Blasenscheidenfisteln. Zentralblatt f. Gynäk. 1934, Jg. 58, S. 2242 – 2251.

32 *Fullerton, Andrew.* Uroselectan in a case of transplantation of the ureters. (Uroselectan in einem Falle von Harnleiterimplatantion.) Brit. J. Urol. 3, S. 166 – 172 (1931). Ref.: Zentralblatt f. d. ges. Radiologie. Band 11, S. 832.

33 *Furniss, H. Dawson.* Uretero-intestinal anastomosis. A simplification of the Coffey technique. (Anastomose zwischen Harnleiter und Darm. Eine Vereinfachung der Coffey'schen Technik.) Amer. J. Surg., N. s. 15, S. 12–14 (1932). Ref. Ber. üb. d. ges. Gynäk. u. Geb., Bd. 22, S. 510.

34 *Garriga Roca, M.* Les grandes fistules vésicales irréparables. Traitement curatif par exclusion totale des voies urinaires inférieures. (Über ausgedehnte, chirurgisch nicht mehr zu schließende Blasen-Scheiden-Fisteln.) Gynéc. et. Obstétr. 29, S. 409–428 (1934). Ref.: Zeitschr. f. urol. Chir. Bd. 40, S. 125–126.

35 *Green-Armytage, V. B.* Implantation of the ureters for inoperable vesico-vaginal fistula and ectopia vesicae: A new technique. (Harnleitereinpflanzung bei inoperabler Blasenscheidenfistel und Blasenektopie). Brit. J. Surg., 20, S. 130 – 138, (1932). Ref.: Ber. üb. d. ges. Gynäk. u. Geb., Band 23, S. 792 – 793.

36 *Grouzdew, W. S.* Zur Frage der Komplikation der Vesico-Vaginalfisteln durch Inkarzeration der vorgefallenen Blase. Zentralbl. f. Gynäk. 1907, Jahrgang 31, S. 1053–1057.

37 *Hahn, Marie.* Teilweiser Blasenvorfall durch die weibliche Harnröhre. Münchener Med. Wochenschrift 1921, Jahrgang 68, S. 1397.

38 *Halban-Seitz,* Biologie und Pathologie des Weibes V. Band, 4. Teil, Abschnitt Blasenprolaps u. Blasenhernie, S. 1085–1088.

39 *Hammerschlag,* Aussprache Lehmann (54).

40 *Haub, F.* Inversion der Harnblase bei Carcinoma uteri et vaginae. Münchener Med. Wochenschrift 1922, Jahrgang 69, S. 1254–1255.

41 *Hazanoff, I. O.* et *J. J. Tzhwetadzé.* Sur l'implantation des uretères à la peau l'ablation totale de la vessie. (Über die Einpflanzung der Harnleiter in die Hautnaht nach Cystektomie.) J. d'Urol. 35, 473–486 (1933). Ref.: Ber. üb. d. ges. Gynäk. u. Geb. Band 26, S. 111.

42 *Heidler, H.* Bericht über eine von Dr. Coffey ausgeführte Implantation der Ureteren in den Darm bei Fistula vesicovaginalis inoperabilis. Zentralblatt f. Gynäk. 1933, S. 2938–2940.

43 *Hellström, John.* Zur Kenntnis der Ureterimplantation in den Darm nach Coffey bei Ectopia vesicae. Zentralblatt f. urol. Chir. 41, S. 522–528 (1936). Ref.: Zeitschrift f. d. ges. Radiologie, Bd. 22, S. 354–355.

44 *Hinmann, Frank.* Result eleven years after bilateral ureteroenterostomy. (Resultate einer doppelseitigen Ureterdarmeinpflanzung 11 Jahre nach der Operation.) Surg. Clin. N. Amer. 13, S. 67–69 (1933). Ref.: Ber. üb. d. ges. Gynäk. u. Geb., Bd. 25, S. 306.

45 *Hortolomei* et *Jonesco Miltiade.* Fistule vésicovaginale; transplantation urétérale bilatérale dans le rectum. Rev. Chir. 36, S. 175–180 (1933).

46 *Joachimovits, Robert.* Beitrag zur Technik der Inkontinenz- (Fistel-)Operation bei großen Defekten der Urethra. Zentralblatt f. Gynäk. u. Geb. 1929, S. 347–351.

47 *Jones, Howard.* Spinal analgesia – a new method and a new drug – percaine. (Lumbalanästhesie. Eine neue Methode und ein neues Mittel, Percain.) Lyon Chir. 27 (1930), Nr. 5. Brit. J. Anaesth. 7, S. 99–113 und 146–156 (1930). Ref.: Ber. üb. d. ges. Gynäk. u. Geb., Band 19, S. 165–166.

48 *Katz, H.* Verlauf und Ausgang eines Falles von Einpflanzung der Harnleiter in den Darm wegen puerperaler Blasen-Scheidenfistel. Zentralblatt f. Gynäk. 1932, S. 1698 – 1707. Ref.: Ber. üb. die ges. Gynäk. u. Geb., Band 23, S. 117 – 118.

49 *Kirwin, Thomas Joseph, and Oswald Swinney Lowsley.* Radical relief of vesico-vaginal fistula, report of an unusual case of eversion of the bladder through the fistulous opening, and a review of sixty cases seen at New-York Hospital during the past ninety years. (Über die endgültige Heilung der Blasen-Scheidenfistel. Bericht über einen ungewöhnlichen Fall von Prolaps der Blase durch die Fistelöffnung und Übersicht über 60 im Laufe der letzten 90 Jahre im Krankenhaus New-York beobachteten Fälle von Blasenscheidenfistel.) The Journal of Urology, Volume 33, S. 51 – 63 (1935). Ref.: Zentralblatt f. d. ges. Chir., Band 73, S. 300.

50 *Kleinwächter, Ludwig.* Der Prolaps der weiblichen Blase. Zeitschrift für Geb. und Gynäk., Band 34 (1896), S. 230 – 253.

51 *Kotelnikoff, W. G.* Contribution à l'étude de la cicatrisation spontanée des fistules post-partum. (Beitrag zum Studium der Spontanvernarbung von Fisteln post partum.) Gynéc. 30, S. 599 – 607 (1931). Ref.: Ber. üb. d. ges. Gynäk. u. Geb., Bd. 21, S. 852.

52 *Latzko, W.* Erfolgreiche Operation einer komplizierten Blasen-Scheidenfistel. Zentralblatt f. Gynäk. 1924, Jahrgang 48, S. 755.

53 *Latzko, W.* Beitrag zur Operation komplizierter Blasenscheidenfisteln nebst Bemerkungen zur Frage der Harninkontinenz. Zentralblatt f. Gynäk. 1933, S. 2940 – 2941.

54 *Lehmann, F.* Demonstration in den Verhandlungen der Gesellschaft für Geburtshülfe und Gynäkologie zu Berlin, Sitzung vom 8. Juli 1932. Zeitschrift für Geburtshülfe und Gynäkologie, Bd. 103 (1932), S. 654 – 657.

55 *Lexer.* Blasenscheidenfistel. Zentralblatt f. d. ges. Chir. 1933, S. 1479 – 1480.

56 *Leznev, N.* Zur Frage der Uretertransplantation in die Haut. (russisch). Verh. 21. russ. Chir. Kongr. 5. – 9. VI. 1929, S. 363. Ref.: Zeitschr. f. urol. Chir., Band 36 (1933), S. 19.

57 *Lichtenberg, A. v., F. Voelcker, H. Wildbolz.* Handbuch der Urologie, V. Band, Spezielle Urologie III, Seite 898 – 900.

58 *Lowsley, Oswald Swinney*, siehe Kirwin, Thomas Joseph, and Oswald Swinney Lowsley (49).

59 *Mahfouz*, zit. nach Caffier (15).

60 *Makasev S.* und *A. Sokolov.* Die Nierenfunktion nach Hautimplantation der Harnleiter. (russisch). Verh. 21. russ. Chir. Kongr., Leningrad, 5. – 9. VI. 1929. S. 364 – 365 (1931). Ref. Zeitschrift f. urol. Chir., Band 36, S. 19.

61 *Malinowsky, M. S.* Festschrift für Grouzdew 1923, S. 510 – 688. Ref.: Ber. üb. d. ges. Gynäk. u. Geb., Band 8, S. 65.

62 *Mandelstamm, A.* Totaler Prolaps der Harnblase (Demonstration in der geburtshilflich-gynäkologischen Gesellschaft in Charkow am 3. Juni 1931). Zentralblatt f. Gynäk. 1931, Jahrgang 55, S. 3592 bis 3595.

63 *Mandelstamm, A.* Beitrag zur atypischen operativen Behandlung schwieriger Fälle von Blasenscheidenfisteln (eine Lappenmethode). Zentralblatt f. Gynäk. 1935, Jahrgang 59, S. 501 – 505.

64 *Markov, Nik.* Ureterenverpflanzung in den Dickdarm. (russisch). Zurnal akuserstva i zenskich boleznej, Band 38, S. 453–472 (1927). Ref.: Ber. üb. d. ges. Gynäk. u. Geb., Band 15, S. 530–531.

65 *Markoff, Nik.* Inversion complète de la vessie dans les fistules Revue Francaise de Gynécologie et d'Obstétrique 25. année, Décembre 1930, S. 728 bis 733.

66 *Markow, N.* Zur Technik der Ureterimplantation in den Dickdarm. (russisch). Ginek. Nr. 4, S. 1–6 (1934). Ref.: Ber. üb. d. ges. Gynäk. u. Geb., Bd. 28, S. 313.

67 *Markoff, Nik.* Sur la technique de l'implantation des uretères dans le gros intestin. (Zur Technik der Ureterimplantation in den Dickdarm). Gynéc. et Obstétr. 30, S. 316–325 (1934). Ref.: Ber. üb. d. ges. Gynäk. u. Geb., Band 28, S. 569.

68 *Martius, H.* Über die Behandlung von Blasenscheidenfisteln, insbesondere mit Hilfe einer Lappenplastik. Zeitschr. f. Geb. u. Gynäk., Band 103, (1932), S. 22–34.

69 *Masson, James C.*, siehe Stephenson, Goevge W., and James C. Masson (93).

70 *Mazel, S.* Zur Verpflanzung der Ureteren in das Rectum. (russisch). Zurnal akuserstva i zenskich boleznej, Band 38, S. 342–345 (1927). Ref.: Ber. üb. d. ges. Gynäk. u. Geb., Band 15, S. 531.

71 *Mikulicz – Radecki, F. v.*, Über die Funktion des Ureterstumpfes sowie der oberen Harnwege nach Implantation des Ureters in die Blase. Zentralblatt f. Gynäk. u. Geb. 1930, S. 3216–3236. (Die Filmaufnahme ist auf S. 3224 erwähnt.)

72 *Mikulicz – Radecki, F. v.*, Operativ geheilte Blasenscheidenfistel. Dtsch. med. Wschr. 1933, I, S. 152.

73 *Miller, C. J.* The management of vesico-vaginal fistulae. (Die Behandlung der Blasenscheidenfisteln.) New Orleans med. J. 82, S. 850–854 (1930). Ref.: Ber. üb. d. ges. Gynäk. u. Geb., Bd. 19, S. 165–166.

74 *Miltiade, Jonesco.* siehe Hortolomei et Ionesco Miltiade (45).

75 *Nitch, Cyril A. R.* Transplantation of the ureters into the large intestine. (Transplantation der Ureteren in das Colon.) Proc. roy. Soc. Med. 25, S. 1413–1430 (1932). Ref.: Zeitschr. f. urol. Chir. Band 36, S. 17–18.

76 *Papin,* zit. nach Hazanoff, I. O., et J. J. Tzhwetadzé (41).

77 *Pavlovsky, A.* Unheilbare Blasenscheidenfistel? (spanisch). Bol. Soc. Obstetr. Buenos Aires, 10, S. 199–205 (1931). Ref.: Zeitschr. f. urol. Chir. Bd. 37, S. 190 und Ber. üb. d. ges. Gynäk. u. Geb., Band 23, S. 792.

78 *Pierce, James M.* Transplantation of an ureter into the sigmoid in a patient whose other kidney was functionless. Primary recovery. (Transplantation eines Harnleiters in das Sigmoid bei einem Patienten, dessen andere Niere funktionslos war.) Amer. J. Obstetr. 22, S. 438–439 (1931). Ref.: Ber. üb. d. ges. Gynäk. u. Geb., Band 21, S. 853.

79 *Pierce, James M.* siehe Eberbach, Carl W., and James M. Pierce (25).

80 *Pousson,* L'inversion vésicale. Encyclopédie d'Urologie, Band IV (1921).

81 *Reimers, Carl.* Die „Verlagerung" der Harnleiter in den Darm. (Operationsvorschlag zur Verbesserung der Ergebnisse bei Harnleiter-Darmverbindungen.) Zeitschr. f. urol. Chir., Band 41, S. 29–51

(1936). Ref.: Ber. üb. d. ges. Gynäk. u. Geb., Bd. 30, S. 177–178.

82 *Reimers, Carl.* Versuche zur Verbesserung der Operationserfolge bei Verpflanzung der Harnleiter in den Darm. Zeitschrift f. urol. Chir., Bd. 41 (1936) S. 6–28.

83 *Sabaté, Secundino.* Rachianästhesie mit Percain. Modifikation der Technik von Howard Jones. (spanisch). Rev. espan. Obstetr. 19, S. 182–184 (1934). Ref.: Ber. üb. d. ges. Gynäk. u. Geb., Bd. 27, S. 621–622.

84 *Saint, James H.,* siehe: Turner, G. Grey, and James H. Saint (98).

85 *Seitz,* siehe: Halban–Seitz (38).

86 *Shaw, Christopher C.,* siehe: Brady, Leo, and Christopher C. Shaw (9).

87 *Smitten,* zit. nach Breitmann, M. G. (10).

88 *Smitten,* zit. nach Ssolowoff (90).

89 *Sokolov, A.* siehe: Makasev, S., und A. Sokolov (60).

90 *Ssolowoff, P. D.* Meine Erfahrungen auf dem Gebiete der Uretertransplantation in den Darm. Zeitschrift f. urol. Chir., Band 36, S. 110–138 (1932). Ref.: Ber. üb. d. ges. Gynäk. und Geb., Band 24, S. 289–290.

91 *Ssolowoff, P. D.* Wertung der Uretertransplantation in den Darm nach Coffey III. Zeitschrift f. urol. Chir., Band 41, S. 79–89 (1935). Ref.: Ber. üb. d. ges. Gynäk. u. Geb., Bd. 30, S. 175–176.

92 *Stamatiades, A.* siehe: Frommolt, G., und A. Stamatiades (31).

93 *Stephenson, George W., and James C. Masson,* Vesicovaginal fistula and technique of repair. (Bla-

sen-Scheiden-Fisteln und ihre Behandlung.) Surg. etc., 58, S. 1036–1039 (1934). Ref.: Zeitchrift f. urol. Chir., Band 40, S. 124–125.

94 *Stoeckel.* Patientin mit in den Darm implantierten Ureteren. Zeitschr. f. Geburtsh., Band 103, S. 407 u. 408 (1932).

95 *Szabó.* Fall von Blaseninversion und großer Blasenscheidenfistel. Centralbl. f. Gynäk., Jahrg. 21, (1897), S. 139–140.

96 *Tauffer*, siehe Aussprache Szabó (95).

97 *Timofeeff, A. J.* Journal Russe 1929, Nr. 4 (erwähnt bei Markoff [65], S. 730–731).

98 *Turner, G. Grey, and James H. Saint*, Intravenous pyelography in a series of cases after transplantation of the ureters. (Intravenöse Pyelographie in einer Reihe von Fällen nach Transplantation der Ureteren.) Brit. J. Surg. 23, S. 580–597 (1936). Ref.: Zentralblatt f. d. ges. Radiologie, Band 22, S. 417–496.

99 *Tzhwetadzé, J. J.*, siehe: Hazanoff, I., O., et J. J. Tzhwetadzé (41).

100 *Vayssière*, siehe: MM. Chauvin et Vayssière (18).

101 *Voelcker, F.*, siehe: Lichtenberg, A. v., F. Voelkker, H. Wildbolz (57).

102 *Voß* (Lektor). Inversio vesicae urinae. Christiania, Juli 1856.

103 *Walters, Waltmann.* Transplantation of ureters to rectosigmoid and cystectomy for exstrophy of bladder. Report of seventy-six cases. (Überpflanzung der Harnleiter in das Sigmoid. Cystektomie wegen Blasenektropie. Bericht über 76 Fälle.) Amer. J. Surg., N. s. 15, S. 15–22 (1932).

104 *Waltmann*, siehe: Walters, Waltmann (103).

105. *Werhatzky, N., P.*, Vollständige Inversio vesciae Zentralblatt f. Gynäk., Jahrgang 58 (1934), S. 1543–1546.

106 *Wildbolz, H.*, siehe Lichtenberg, A. v., F. Voelker, H. Wildbolz (57).

Am Schluß meiner Arbeit ist es mir eine angenehme Pflicht, Herrn Prof. Dr. *Eisenreich* für die Übernahme d. Referates, sowie Herrn Prof. Dr. *Brakemann* für die Anregung zu der Arbeit und Unterstützung bei Abfassung derselben meinen aufrichtigen Dank auszusprechen.

Lebenslauf.

Gottfried, Siegfried, Siegmund *v. Bary*, geboren am 2. August 1907 in Dresden.

Vater: Prof. Dr. med. *Alfred v. Bary*, Nervenarzt und Kammersänger.

Mutter: *Thekla v. Bary*, geb. Koch.

Schulbesuch: 1914 – 1918 Bürgerschule in Dresden.
1918 – 1927 König Georg-Gymnasium (Reform-Gymnasium) in Dresden. Zeugnis der Reife vom 17. März 1927.

Vom 1. April 1927 bis 31. März 1932 in München und Berlin im Bankfach tätig.

WS. 1931/32 Beginn des medizinischen Studiums an der Universität Berlin.

SS. 1932 Fortsetzung des medizinischen Studiums an der Universität München.

Physikum: 22. Februar 1934 Universität München.

Medizinisches Staatsexamen: 26. Juni 1937 Universität München.

Promotion: 28. Juni 1937 Universität München.